

## BEHÇET HASTALIĞINDA PLÖRO - PULMONER TUTULUM

Belma Çobanlı\*

Ayşenaz Taşkın\*\*

Behçet hastalığı ilk kez 1937 yılında Prof. Dr. Hulusi Behçet tarafından tarif edilmiştir (1,2,9). Behçet hastalığının orijinal triadı; oral ve genital ülserasyonlar ile iridosiklit olarak tanımlanmış olmakla birlikte, bugün artık birçok organı etkileyen sistemik bir hastalık olduğu bilinmektedir (6,14). Behçet hastalığının akciğer bulguları oldukça nadirdir, bazı serilerde % 5 e yakın bildirilmiştir (2,4,7,14).

Biz bu çalışmada, kliniğimizde akciğer tutulumu nedeniyle yatan 32 Behçet hastasının değerlendirilmesini amaçladık.

### MATERYAL VE METOD

Çalışmamızda, Ankara Üniversitesi Tıp Fakültesi Göğüs Hastalıkları ve Tüberküloz Kliniğinde 1982 - 1991 yılları arasında yatan 32 Behçet Hastasını retrospektif olarak değerlendirdik.

### BULGULAR

Çalışmaya alınan hastaların 25'i [% 78] üniversitemiz Behçet merkezinde izlenen ve akciğer tutulumu nedeniyle kliniğimize gönderilen hastalar, 7'si [% 22] ise çeşitli şikayetlerle doğrudan kliniğimize başvurarak yatan ve bu süre içinde Behçet hastalığı tanısı almış hastalardı.

Hastaların 26'sı erkek (% 81), 6'sı kadın (% 19) dı. Yaşları 22-51 (ortalama 35) arasındaydı.

Hastaların bulguları Tablo 1'de gösterilmiştir.

Hastaların kliniğimize başvuru semptomları. Tablo II'de gösterilmiştir.

Laboratuar tetkiklerinde; eritrosit sedimentasyon hızında artış 21 hastada, lökositoz 12 hastada, anemi 11 hastada ve balgamda asidoalkalo rezistan bakteri 2 hastada bulundu. İmmünglobulin düzeyleri 5 hastada yüksek bulundu.

\* A.Ü. Tıp Fakültesi Göğüs Hast. ve Tüberküloz Anabilim Profesörü

\*\* A.Ü. Tıp Fakültesi Göğüs Hast. ve Tüberküloz Anabilim Dalı Araştırma Görevlisi

Tablo I - Hastaların bulguları

Ağızda tekrarlayan aftlar	21 hasta	% 66
Genital ülserasyonlar	17 hasta	% 53
Göz bulguları	11 hasta	% 34
Paterji pozitifliği	29 hasta	% 90
Yüzeysel tromboflebit	9 hasta	% 28
Artrit	8 hasta	% 25
Derin ven trombozu	3 hasta	% 9
Deri bulguları	3 hasta	% 9
Nörobehçet	1 hasta	% 3

Tablo II - Hastaların semptomları

Öksürük	20 hasta	% 62.5
Nefes darlığı	14 hasta	% 44
Hemoptizi	12 hasta	% 37.5
Göğüs ağrısı	10 hasta	% 31
Boyun - yüzde şişlik	7 hasta	% 22
Ateş	6 hasta	% 9

Akciğer grafilerinin değerlendirilmesi Tablo III'de gösterilmiştir.

Klinik bulgularıyla Behçet hastalığı tanısı kesinleşen hastaların akciğer tutulumu anjiyografi gibi invaziv bir girişim yerine toraks BT, doppler USG, akciğer perfüzyon-ventilasyon sintigrafisi gibi noninvaziv yöntemlerle değerlendirildi. Damar içindeki kan akımının izlenebildiği renkli doppler ile venlerin ultrasonografik incelemesi vena kava superior sendromu olan bir hastada uygulandı, juguler venler ileri derecede tromboze, bulundu subklavia ve aksiller venlerde tromboz saptandı. Akciğer perfüzyon ventilasyon sintigrafisi yapılan

Tablo III - Hastaların akciğer grafilerinin değerlendirilmesi

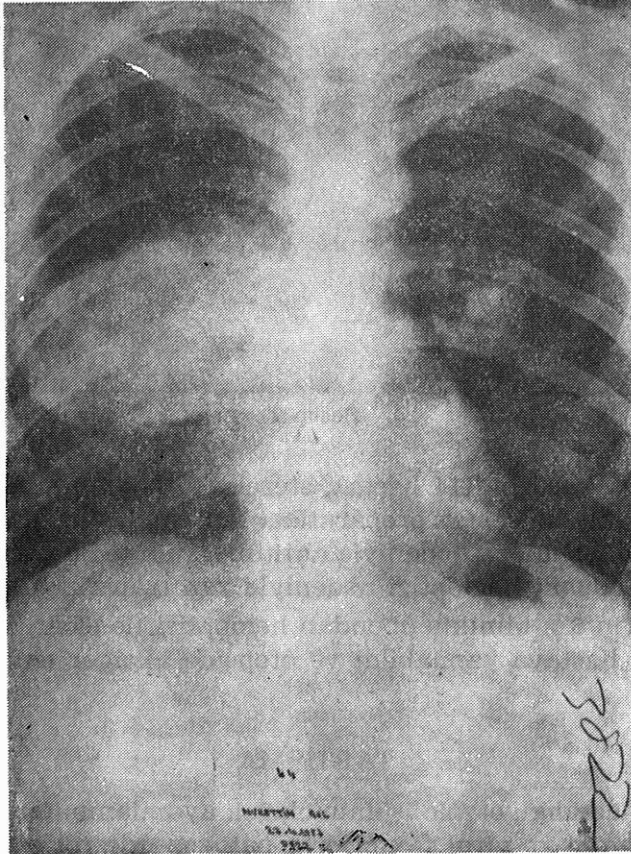
Plevrada sıvı	8 hasta	(% 26)
Pnömonik gölge	8 hasta	(% 26)
Bant gölgeler	6 hasta	(% 19)
Mediasten genişliği	3 hasta	(% 9)
Hilus büyüklüğü	3 hasta	(% 9)
Kardiyomegali	2 hasta	(% 6)
Amfizem	1 hasta	(% 3)
Normal grafi	5 hasta	(% 16)

10 hastanın ikisinde inceleme normal bulundu. Bu iki hasta hemoptizi nedeniyle kliniğe yatırılmış olup, akciğer grafileri de normaldi. Perfüzyon defekti 8 hastada saptandı; bunların üçünde akciğer grafileri normal idi.

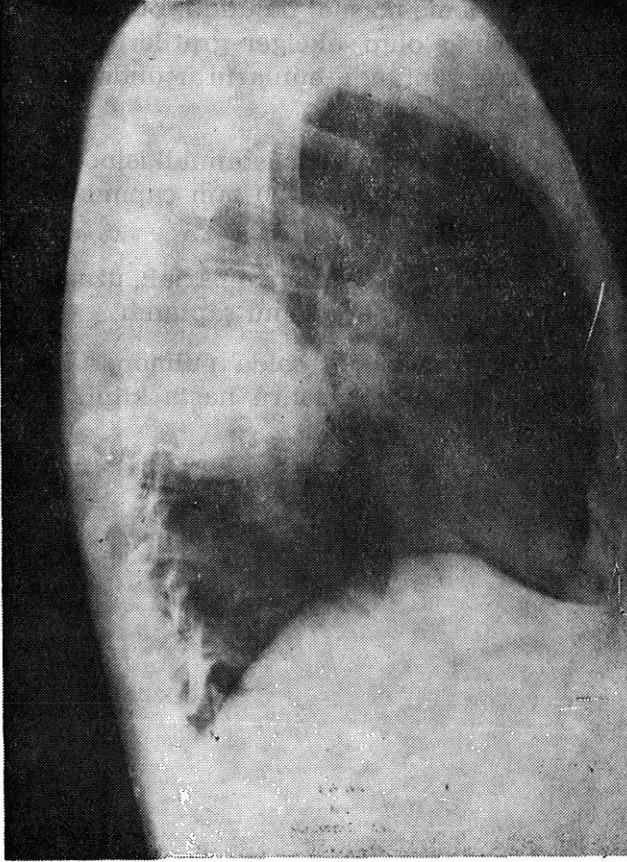
Bilgisayarlı tomografi yapılan üç hastanın ikisinde vena kava superiorıda trombüs, birinde sol hilusta 20 mm çapında damarsal yapı (anevrizma?) saptandı.

Bir hastada bronkoskopi ile belirlenen parlak, üzeri kılcal damarlı oluşum opere edildiğinde bronş adenomu saptandı.

Anjiyografi yapılan bir hastada solda pulmoner arterde multipl anevrizmalar görüntülendi. Daha sonra hasta klinikte abundant hemoptizi ile eksitus oldu (Resim 1 ve 2).



Resim 1



Resim 2

Tedavide; kolşisin (14 hasta), steroid (9 hasta), antikoagölan (6 hasta), diüretik (5 hasta) preparatları kullanıldı. İki hastaya ise aktif akciğer tüberkülozu nedeniyle antitüberkülo tedavi uygulandı. Sekiz hastaya önemli hemoptizi nedeniyle kan transfüzyonu yapıldı.

Hastaların 6'sı klinikte abondan hemoptizi ile eksitus oldu, otopsi yalnızca bir hastaya yapılabildi ve otopside akciğer enfarktüsü saptandı.

### TARTIŞMA

Behçet hastalığı, etyolojisi tam olarak aydınlanmamış olmakla beraber, otoimmün ve viral faktörlerin patogeneizde rol oynadığı düşünülen sistemik bir hastalıktır (19). Vakaların çoğu akdeniz ülkeleri,

ortadoğu ve Japonya'dan bildirilmiştir ve genellikle genç erkeklerdir (8,14,18). Bizim vakalarımızın da % 81'ini erkekler, bunların da % 58'ini 35 yaş altı genç erkekler oluşturuyordu.

Behçet hastalığı, aktivasyon ve remisyonlarla seyreden progresif bir hastalıktır (17,18). Majör bulgular; oral ve genital ülserasyonlar, cilt ve göz lezyonlarıdır. Minör bulgular, artrit ,damar lezyonları, nöropsikiyatrik bozukluklar, gastrointestinal bozukluklar ve epididimit olarak sayılabilir (9,10,13). Tanı için üç yada dört majör kriter, 2 majör ile 2 minör kriter veya tipik göz bulgusu yanında bir majör yada iki minör kriter gereklidir (13). Hastalarımızın hepsi bu tanı kriterlerine göre değerlendirilmiş ve kesin tanı almış hastalardır.

Pulmoner tutulum oldukça nadirdir ve kötü prognozu belirler (8, 14,17). Akciğer lezyonları arasında plörezi, lokal yada diffüz fibrozis, reverzibl veya irreverzibl hava yolları obstrüksiyonu, tekrarlayan pnömoniler, vena kava superior sendromu, tekrarlayan mikroembolilere sekonder geliştiği düşünülen amfizem ve akciğer tromboembolisine uyan bulgular sayılabilir (2,5,6,14,17). Pulmoner arter anevrizmaları da nadir olmayarak görülmektedir (3,4,14,15,17).

Genelde ateş, dispne, öksürük, plevra iritasyonuna bağlı göğüs ağrısı ve hemoptizi akciğer grafisindeki lezyonlara eşlik eder (6). Değişik yayınlarda % 77 ye varan oranlarda hemoptizi bildirilmiştir (14). Hemoptizi genellikle ciddi boyutlardadır ve sıklıkla kan transfüzyonunu gerektirir (6,8,14). Hemoptizi vakalarımızın % 37'sinde görüldü. 8 hastaya kan transfüzyonu yapıldı. Massif ve sıklıkla ölümçül hemoptiziler; akciğer enfaktüsünden çok pulmoner arter anevrizması rüptürüne bağlıdır (4,17). Hemoptizisi olan, akciğer grafisi normal hastalarda perfüzyon-ventilasyon sintigrafisi altta yatan patolojiyi aydınlatmakta faydalı bulunmuştur (5).

Literatürde Behçet hastalığı ile birlikte üç akciğer tüberkülozu vakası bildirilmiştir (7). Behçet hastalığında tüberküloz riskini arttıran faktörler olarak; hücrel immünite defekti, tedavide kullanılan immüsupresif ilaçlar, genetik ve etnik faktörler sorumlu tutulmaktadır (7). Bizim iki olgumuzda da balgamda tüberküloz basili ve akciğer grafilerinde kavite saptanmıştır. Hastalarımızın ikisi de anti-tüberkülo tedavi altında iken abondan hemoptizi ile eksitus olmuştur.

Hastalığın özelliklerinden biri de geniş damarların, çoğunlukla venlerin tutulumudur (3,6,8,14,15,16). Superior vena kavının trombüsle tıkanması sonucu vena kava superior sendromu (VCSS) gelişimi oldukça sık görülen bir komplikasyondur (8). Chajek ve arkadaşları 41 hastanın 4'ünde, Hannun ve arkadaşları 32 hastadan 5'inde VCSS bildirilmişlerdir (11). Bizimde 7 olgumuzda (% 22) VCSS mevcuttu. Periferik venlerin incelenmesinde renkli doppler de kullanılmaktadır (20).

Behçet hastalığında standart bir tedavi rejimi yoktur. Başlangıçtan bu yana tedavide kolşisin kullanımı, göz ve santral sinir sistemi tutulumu dışında, yararlı bulunmuştur (14,19). Hastalarımızdan 14'ü kolşisin kullanmakta idi. Tedavide klorambusil, azathioprin, siklofosfamid, siklosporin gibi diğer immünosupresanlar, kortikosteroidler ve antikogülanlar da kullanılmaktadır (6,12,19). Hastalarımızdan 7'sine steroid tedavisi uygulandı. İki hasta tromboflebit, bir hasta akciğer embolisi nedeniyle klinikte heparinize edildi, üç hastamıza ise oral antikoagülan tedavi uygulandı.

Bazı araştırmacılar, hemoptizi varlığında antikoagülan tedaviden kaçınılması gerektiğini, fibrinolizi güçlendiren stanazolol, fenformin gibi ilaçların Behçet hastalığında tromboflebit ve venöz trombozların tedavisinde daha güvenilir olduğunu bildirmişlerdir (3,6,14).

Wilson ve arkadaşları, anormal trombosit fonksiyonundan kaynaklanan trombozun tedavisinde, antitrombosit ilaçların kullanımının uygun olduğunu ileri sürmüşlerdir (16).

Vanseenkiste ve arkadaşları, Behçet hastalığına bağlı akciğer tromboembolisi olan bir olguda oral antikoagülan ile birlikte siklosporin kullanmışlar ve iyi sonuç aldıklarını bildirmişlerdir (18).

Prognoz; tutulan organlara, lezyonların yaygınlığına ve şiddetine bağlıdır. Ölüm genellikle santral sinir sistemi tutulumu, glomerülonefrit ve akciğer tutulumu ile olmaktadır. Bizim 6 olgumuz da akciğer tutulumu nedeniyle klinikte eksitus olmuştur.

## ÖZET

Behçet sendromu, birçok organı etkileyen kronik, sistemik bir hastalıktır. Akciğer tutulumu nadirdir ve en sık olarak vena kava superior sendromu, akciğer enfarktüsü, pulmoner arter trombozu ve anevrizması görülür. Kliniğimizde on yıllık sürede akciğer tutulumu ne-

deniyle izlediğimiz 32 Behçet hastasını değerlendirdik. Hastaların 21'inde tekrarlıyan oral aftlar, 17'sinde genital ülserasyonlar. 11'inde göz bulguları saptandı. Radyolojik incelemede : plörezi, pnömonik gölgeler, band gölgeler, mediasten ve hilusta genişleme, kardiyomegali ve amfizematöz görünüm saptandı. Beş hastanın ise akciğer grafileri normaldi. İlginç olarak iki hastada Behçet hastalığı ve akciğer tüberkülozu birarada saptandı.

**Anahtar Kelimeler :** Behçet sendromu, akciğer tutulumu

### SUMMARY

#### **Pleuro - pulmonar Involvement in Behçet's Disease**

Behçet's syndrome is a chronic multisystem disease which affects many organs. Pulmonary manifestations in association with Behçet syndrome are rare and include; vena cava superior syndrome, pulmonary infarction, pulmonary artery thrombosis and pulmonary artery aneurysms. We present here 32 patients diagnosed as Behçet's syndrome for ten years period who had pulmonary involvement. Of the 32 patients, 21 had recurrent oral ulcerations, 17 had genital ulcers and 11 had eye involvement. Radiological appearance included : pleural effusions, pneumonic infiltrations, band shadows, enlargement of mediastinum and hilum, cardiomegaly and emphysematous appearance. In 5 of the patients chest X-ray showed no pathological signs. Interestingly two patients had Behçet's syndrome in association with pulmonary tuberculosis.

**Key Words :** Behçet's syndrome, pulmonary involvement

\* Bu çalışma 29 - 30/11/1991 tarihinde Adana'da yapılan 3. Ulusal Behçet Hastalığı Kongresinde sunulmuştur.

### KAYNAKLAR

1. Akkaynak ve ark : Behçet hastalığı ve akciğer tromboembolizmi, Tüberküloz ve Toraks dergisi 21 : 353, 1973.
2. Balduin ve ark : Behçet syndrome : a rare case of pulmonary involvement. Eur J Respir Dis 69 : 288, 1986.
3. Bowman S Honey M : Pulmonary arterial occlusions and aneurysms : a forme of Behçet's or Hughes-Stovin syndrome. Br Heart J 63 : 1990.
4. Cadman ve ark : Pulmonary manifestations in Behçet syndrome, Arch Intern Med 136 : 944, 1976.

5. Çobanlı B : Behçet hastalığında akciğer plevra bulguları. Türkiye Klinikleri Behçet Özel Sayısı : 423, 1985.
6. Efthimiou ve ark : Pulmonary disease in Behçet's syndrome, Q J Med 277 : 259, 1986.
7. Efthimiou ve ark : Pulmonary Tuberculosis in Behçets' syndrome, Br J Dis Chest 82 : 300, 1988.
8. Greiner ve ark : Pulmonary involvement in Behçet disease, AJR 137 : 565, 1981.
9. Gürler A : Behçet hastalığında tanı kriterleri, Tüberküloz ve Toraks dergisi 32 (3) : 136, 1984.
10. International Study group for Behçet's Disease : Criteria for diagnosis of Behçet's disease, Lancet 335 : 1078, 1990.
11. Konichi T ve ark : Behçet's Disease with Chylothorax-Case Report, Angiology : 68, 1988.
12. Masuda K : Double-Masked Trial of Cyclosporin versus Colchicine and Long-Term Open Study of Cyclosporin in Behçet's Disease, Lancet 20 : 1093, 1989.
13. Mizushima Y : Recent Research into Behçet's Disease in Japan, Int. J. Tiss. Reac. X (2) : 59, 1988.
14. Raz R Okon E Chajek T : Pulmonary Manifestation in Behçet's Syndrome, Chest 95 (3) : 585, 1989.
15. Stricker H Malinverni R : Multiple, Large Aneurysms of Pulmonary Arteries in Behçet's Disease, Arch Intern Med 149 : 925, 1989.
16. Wilson AP Efthimiou J Betteridge J : Decreased Prostacyclin sensitivity of platelets in Patients with Behçet's Syndrome, Eur J Clin Invest 18 : 410, 1988.
17. Winer-Muram HT Gavant ML : Pulmonary CT Findings in Behçet Disease, J Comput Asist Tomogr 13 (2) : 346, 1989.
18. Vansteenkiste JF ve ark : Cyclosporin Treatment in Rapidly Progressive Pulmonary Thromboembolic Behçet's Disease, Thorax 45 : 295, 1990.
19. Yazıcı H ve ark : A Controlled Trial of Azathioprine in Behçet's Syndrome, N Engl J Med 322 (5) : 281, 1990.
20. Erden İ : Periferik Venöz Sistemin Renkli Doppler İncelemesi, T. Klin Tıp Bilimleri 11 (5) : 367, 1991.



