

SEREBRAL ARTERİO - VENÖZ MALFORMASYONLAR (86 Olguda Tanı ve Tedavinin Değerlendirilmesi)

Metin Atasoy*

Arterio - Venöz Malformasyonlar (AVM),, Nöroşirürjinin güncel ve tartışmalı konularından biridir. İlk kez 1854 yılında Luschka tarafından tanımlanmıştır. Sıklıkla epilepsi, sonra kan çalmasına bağlı nörolojik defisitler, subaraknoid kanama, psikiatrik bozukluk ve baş ağrısı ile kendini belli ederler.

Çeşitli Nöroşirürji serilerinde beyin tümörlerinin AVM'lere oranı % 0.59 ile % 7.9 arasında değişmektedir (4,6,20,28,31).

AVM'ler bir neoplazm olmayıp gerçek gelişim bozuklukları olarak kabul edilirler (19). Kapiller yapı olmaksızın arter ve venler arasında direkt şantlarla karakter izlediler.

Mikroskopik görünümleri embriolojik gelişim bozukluğunu telkin etmekte, çevre beyin dokusunda ise gliosis ve kalsifikasyon gözlenmektedir (5,7,8,19). AVM'lerin etyolojik ve patolojik sınıflandırılmaları Tablo - 1'de gösterilmiştir. Değişik tiplerine karşın AVM'lerin ortak fizyolojik özellikleri mevcut olup zaman içinde büyümeleri ve oluşturdıkları kan akımı değişiklikleri nedeni ile klinik görüntüleri ortalama 20 - 30 yaşları arasında ortaya çıkar ve zaman içinde giderek artar (19,20,28). Uzun süreli takiplerde AVM'li hastalardaki lezyonun yıl boyunca % 0.2 den % 2.8'e değişen oranlarda büyüdüğü saptanmıştır (16).

Egas Monis'in angiografiyi bulması ile serebral vasküler lezyonların tanınmasında bir çağ açılmış ve özellikle AVM tanısında angiografi değerli bir yöntem olarak gelişmiştir. 1970'lerde Kompüterize Tomografinin (CT) sonrada (MRI) Magnetik Rezonans Imaging devreye girmesi, tanı ve cerrahi yaklaşım değerlendirilmesinde değerli ek katkılar sağlamıştır.

AVM'ler CT'deki kesitlerde hiperdens ve hipodens alanların düzensiz dağılımı şeklinde görüntü verirler. Lezyon sınırları düzensiz-

* Anadolu Üniversitesi, Tıp Fakültesi Nöroşirürji Anabilim Dalı,

dir, kontrast madde enjeksiyonundan sonra dansitede artış belirgin-
dir. Lokal gliozis, hemosiderozis, trombus, kalsifikasyon ve intrasereb-
ral hematoma oluşturdugu görüntüler AVM'yi örtbileceğinden CT'-
nin bir süre sonra tekrarlanması gerekir (9,18).

Tablo 1 : Arteriovenöz malformasyonların etyolojik ve patolojik sınıflandırması

ARTERİOVENÖZ MALFORMASYONLAR	
ETYOLOJİK	PATOLOJİK
1. AKKİZ	1. KAPİLLER TELENJEKTAZİ
2. KONGENİTAL	2. KAPİLLER ANJİOMA
	3. VENÖZ ANJİOMA
	4. ARTERİOVENÖZ MALFORMASYON

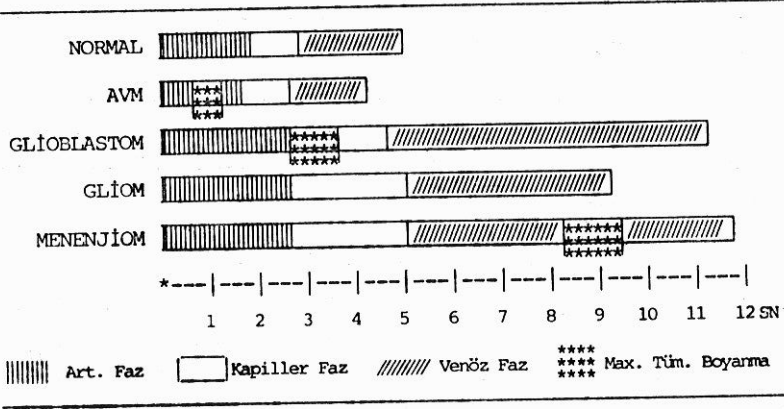
MRI görüntüleme ile yapılan çalışmalarda, kemik artefaklar ol-
maksızın besleyici arterler ve direne edici venlere rahatlıkla gösteri-
lebilmektedir. Ayrıca AVM'nin etrafındaki parankim dokusu ile iliş-
kisi de ayrıntılı bir biçimde gözlenebilmektedir. Sıklıkla MRI'ın angi-
ografi yapılmaksızın cerrahiye karar verdirebildiği ve spesifik vaka-
larda CT ve angiografiden daha kullanışlı olduğu bildirilmektedir
(10,18). Bütün bunlara rağmen angiografi en önemli tanı yöntemi ola-
rak yerini korumaktadır. Angiografik ayırıcı tanıda sirkülasyon za-
manları önemli olup, bu özelliklerin karşılaştırılması Tablo - II'de gös-
terilmiştir. Bu angiografik özelliklerin bilinmesi tanıya varışta gerek-
lidir.

Angiografide besleyicilerin durumu ve drenaj sisteminin gösteril-
mesi hem tanı hem de cerrahinin planlanması açısından önemlidir.
Angiografik bulgularla lezyonun büyüklüğü venöz drenajı ve lezyo-
nun oturduğu yerin nörolojik fonksiyonları gibi parametreler göz önü-
ne alınarak AVM'ler sınıflandırılmaya çalışılmıştır (14,24). Angiografi
ile bazı vakalarda spontan gerilemenin de gösterilmesi mümkündür
(2,11).

AVM'lerde ilk kanama riski her yıl için % 1 - 3 arasında, rekür-
rent kanama riski her yıl % 3 - 8, daha sonraki yıllar için % 1 - 3 ara-
sındadır. Rüptürden sonra ölüm riski % 20 - 30, morbidite ise % 20 - 25
arasında olarak bildirilmiştir (3,20,30).

AVM'lerin tedavileri, özellikler cerrahi endikasyonları zaman
içinde değişimler uğramış, 1950 lerde inoperabl kabul edilen AVM'ler-

Tablo II : Vasküler Patolojilerin Anjiyografik Sirkülasyon Zamanları



1970 lerde operabl olarak kabul edilmiş ve ek olarak diğer tedavi yöntemlerinin gelişmesi de konservatif kalmak isteyenlere yeni ufuklar açmıştır.

AVM tedavisinde kullanılan paliatif medikal tedaviden, gerekirse birkaç seansta total cerrahi eksizyona kadar uzanan yelpazede dıştan direkt radioterapi, stereotaksik radiocerrahi, krioterapi, kataterizasyonla embolizasyon, akrilik konulması, cerrahi dekompresyon, besleyicilerin bağlanması gibi çeşitli yöntemler mevcuttur (1,4,8,12,13,19,20,22,23,31). Tüm bu yöntemler tartışmalı durumlar olup günümüzde en popüler olan yöntemler radioterapi ve total cerrahi eksizyondur. Embolizasyon ve besleyicilerin bağlanması ancak cerrahi eksizyona yardımcı olarak düşünülmektedir. Özellikle 1970'li yıllarda mikrocerrahinin yerleşip ilerlemesi AVM cerrahisinde ileri bir atılım gerçekleştirilmesine olanak sağlamıştır.

AVM cerrahisinde karşılaşılan ve değişim gösteren bir durum da ameliyat endikasyonlarının zaman içinde değişmiş olmasıdır. Klinik tablo, hastanın yaşı, AVM büyüklüğü-lokalizasyonu-besleyen damar yapısı ve sayısı, birlikte bulunduğu patolojiler gibi değişkenler tek başlarına cerrahi endikasyona götürmezler. Klinik sabit bir parametre olarak kabul edilirse AVM büyüklüğü, lokalizasyonu ve AVM'yi besleyen damar sayısı total cerrahi eksizyon için en geçerli parametreleri oluşturmaktadır (4,17,19,20,27,28,30).

Klinik olarak cerrahi endikasyonlar ise; tekrarlıyan subaraknoid kanamalar (SAK), kanamış ve intra serebral hematoma neden olmuş AVM'ler, progressif ve inatçı nörolojik bozukluklar SAK'dan önce tesbit edilmiş ve minimal fonksiyon bozukluğuna neden olmuş

AVM'ler, SAK yapmış ve fonksiyonel olarak kritik bölgelerdeki ufak malformasyonlar ve epilepsinin medikal tedavi ile kontrole alınmadığı durumlar, olarak kabul edilmektedir.

Halen en geçerli yöntem total cerrahi eksizyon olup mikrocerrahi yöntemleri ile total mortalite % 8'den % 2'ye düşmüş ve önceden inoperabl olarak kabul edilen AVM'ler total olarak kür ile çıkarılabilir hale gelmişlerdir (1,6,12,15,17,27,31).

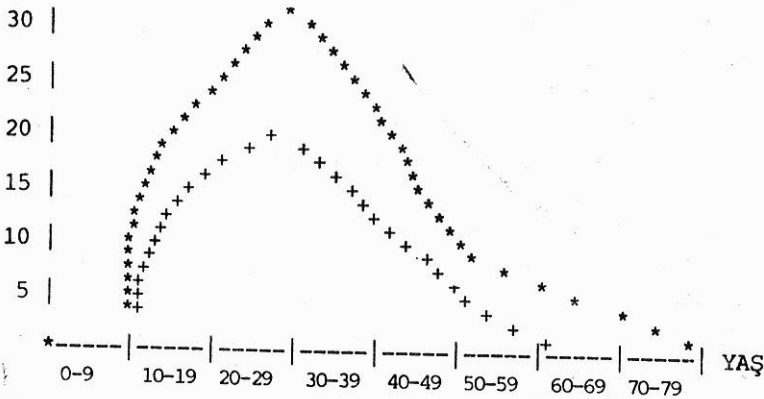
MATERYEL VE METOD

Çalışmanın materyelini, 1965 - 1982 yılları arasında Ankara Üniversitesi Tıp Fakültesi Nöroşirürji Kliniğinde yatarak değerlendirilip, tedavi gören 86 kraniyal AVM vakası oluşturmaktadır. Vakalar için kayıt formları hazırlanarak, hasta dosyalarından elde edilen klinik bulgular ameliyat bulguları ve nöroradyoloji arşivinden sağlanan radyolojik değerlendirmeler bu formlara işlenerek değerlendirilmiştir.

BULGULAR

1965 - 1982 yılları arasında AÜTF Nöroşirürji kliniğinde 86 serebral AVM olgusu tetkik ve tedaviye alınmış ve bu olgulardan 50 tanesine cerrahi tedavi uygulanmıştır. Hastaların yaş dağılımı Tablo - III ve cins dağılımı Tablo - IV'de özetlenmiştir. 86 hastanın 61 (% 70.9)'i erkek, 25 (% 29.1)i kadındır. En genç hasta 11 ve en yaşlı hasta 72 yaşında olup, her iki cinste en sık görülme yaşı, 20 - 29 yaş arasındır.

Tablo III : 86 AVM olgusunun Yaşlara Dağılımı Grafik olarak



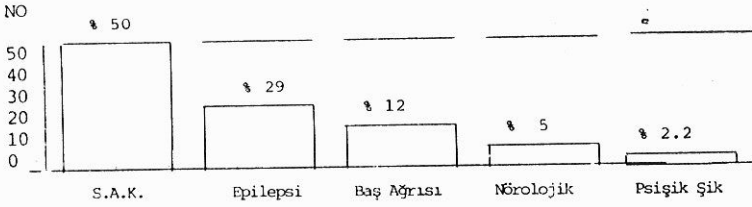
* Erkek , + Kadın.

Tablo IV : 86 AVM olgusunun yaş ve cins olarak dağılımı (tablo olarak)

0 — 9		10 — 19		20 — 29		30 — 39		40 — 49		50 — 59		60 — 60		Total	
E	K	E	K	E	K	E	K	E	K	E	K	E	K	E	K
—	—	11	6	21	10	13	7	9	2	5	—	2	—	61	25
Total		17		31		20		11		5		2		86	

Hastaların kliniği Tablo - V'de ve ilk muayenelerindeki bulgular Tablo - VI'da özetlenmiştir. Bu iki tablonun incelenmesinde, materyelin % 50 sinin kliniğe SAK nedeni ile başvurmuş olduğu ancak % 16'sında SAK bulgularının tesbit edildiği görülmektedir. Büyük bir çoğunlukla (38.3) hemiparezi ve hemipleji gibi serebral arazlar mevcutken, vakaların % 25'inde nörolojik muayene normal olarak değerlendirilmiştir.

Tablo V : 86 AVM Olgusunun Kliniğe Başvurma Nedenleri



AVM'lerin intrakranial beslenmelerine göre dağılımları Tablo - VII'de gösterilmiştir. En sık gözlenen Arteria Karotis civarındaki AVM'ler olup, kritik olarak kabul edilen derin lokalizasyondaki AVM'ler daha az görülmektedir.

AVM'lerin lokalizasyonlarının değerlendirilmesinde 24 parietal, 22 temporal, 12 oksipital, 6 frontal, 3 bazal ganglion, 3 korpus kallozum, 4 intra ve paraventriküler, 2 paragalenik ve 2 diffüz AVM gözlenmiş; posterior fossada ise biri pontoserebellar köşede olmak üzere 8 vaka tesbit edilmiştir.

AVM'lerin büyüklüklerine göre dağılımları Tablo VIII'de özetlenmiştir. Bu değerlendirmede, angiografiler ve son yıllarda CT korelasyonu temel alınmış ve 2 cm'den küçük olanlar «küçük», 2 - 5 cm arasında «orta», 5 cm'den büyük olanlar «büyük», birkaç lob alanını tutan ve hemisferik olanlar «diffüz» olarak sınıflandırılmışlardır. Vakaların % 75.5'i (65 vaka) küçük ve orta olarak kabul edilen vakalardır.

Tablo VI : AVM olgularının nörolojik ve sistemik bulguları

Bulgular	No	%
Ense sertliği	14	16.28
Hemiparazi, Hemipleji	33	38.37
Hemihipoestezi	2	2.32
Staz papiller	8	9.30
Vizyon azalması	5	5.81
Görme alanı	5	5.81
Afazi ve Disfazi	8	9.30
Serebellar bozukluk	3	3.49
Nistagmus	2	2.32
Üfürüm	4	4.64
Şuur kapalılığı	2	2.32
Patolojik refleks	7	8.14
Normal nörolojik muayene	22	25.58
Ekzofthalmus	1	1.16
9. - 12. Sinir lezyonu	1	1.16
5. Sinir lezyonu	2	2.32

Tablo VII : Besleyen arterlere göre AVM lerin dağılımı

Besleyen Arter	No	%
Anterior Serebral Arterden	10	11.43
Middle Serebral Arterden	32	37.30
Posterior Serebral Arterden	8	9.30
Ant. ve Post. Serebral Arterden	3	4.15
Posterior sirkülasyondan beslenen	7	8.16
Lentikülo Striat Arterden	2	2.32
Kombine ACA - ACM beslenmesi	14	16.28
Kombine ACM - ACP beslenmesi	8	9.30
Galen Veni etrafında	2	2.32

SAK oranı küçük AVM'lerde daha fazla olmaktadır. Tablo - IX'de görüldüğü gibi orta ve küçük boyutlu 65 AVM'den 40'ı (61.5) kanarken büyük ve diffüz 22 AVM'den 4'ü (% 18.1) kanamıştır.

İncelenen 86 AVM olgusundan 50 tanesinde cerrahi girişim uygulanmış, 17 vaka inoperabl olarak kabul edilmiş ve geriye kalan 19 vaka da çeşitli nedenlerle ameliyat olmamışlardır.

Tablo VIII : 86 olguda AVM lerin büyüklüklerine göre dağılımları

Büyüklük	No	%
Küçük	17	19.77
Orta	48	55.81
Büyük	19	22.09
Diffuz	3	3.49

Tablo IX : 86 olguda AVM lerin büyüklükleriyle ilişkin kanama oranları

	Malformasyon Büyüklüğü			
	Küçük	Orta	Büyük	Yaygın
Kanamayan	4	21	16	2
Kanayan	13	27	3	1
Oran	4/13	21/27	16/3	2/1
Toplam	17	48	19	3

İnoperabl olarak kabul edilen 17 hastanın dağılımında :

Bir hasta SAK neticesi şuuru kapalı olarak getirilmiş ve kaybedilmiştir.

İki tanesi hemisferik yerleşimli ve diffüz yayılımlıdır.

Üç tanesi motor alan üzerinde lokalizedir.

İki tanesi derin temporal yerleşimlidir.

Bir tanesinde angiografi komplikasyonu gelişmiştir.

İki tanesi klinik ve yaş olarak elverişsiz bulunmuştur.

Üç tanesi büyük boyutlu olarak değerlendirilmiştir.

İki tanesi mezensefalon ve 3. ventrikül gibi çok zor lokalizasyonlu olarak değerlendirilmiştir.

Bir hastada ileri nörolojik sekelli olup hamile olduğu için ameliyat edilmemiştir.

Mudahale edilen ve edilmesi düşünülen hastalar mikroteknik öncesi ve sonrası olarak iki gruba ayrılmışlardır. Bunun nedeni gerek ameliyat olabilirlik kriterlerinin gerekse de cerrahi müdahalelerin iki dönemde önemli farklılıklar göstermesidir.

1964 - 1975 yılları arasındaki mikroskop öncesi dönemde toplam 9 hastaya cerrahi müdahale yapılmıştır. Hastalardan bir tanesine hem mikrocerrahi dönem öncesinde, hem de mikrocerrahi dönemde müdahale yapılmıştır.

3 hastada AVM total olarak çıkarılmıştır. Bir hastada ACM'den beslenen ve anevrizması olan bir AVM total çıkarılmış, diğer hasta SAK ile gelerek oksipital AVM tesbit edilip 1970 - 1976 yılları arasında 4 kez ameliyat edilmiş ve ancak mikroteknikle yapılan 4 ameliyatta total olarak lezyon çıkarılmıştır. Üçüncü hasta epilepsi nedeniyle tetkik edilirken perikallosal ve ön temporal arterden beslenen AVM tesbit edilmiş ve lezyon total olarak çıkarılmıştır. Subtotal çıkarılan bir hasta vardır. Bazal gangionda yerleşmiş, sağ anterior serebral arter, sağ orta serebral arter ve lentikülostriat arterden beslenen lezyon subtotal olarak çıkarılmıştır.

Diğer müdahaleler indirekt olup iki hastada AVM lobektomi ile çıkarılmış, bir hastada hematoma boşaltılıp AVM'ye dokunulmamış ve bir hastada okuaduktus silvius içerisinde AVM tesbit edilerek malformasyona dokunulmaksızın okuaduktus içersine katater konmuştur. Hidrosefali nedeniyle gelmiş olan ve intraventriküler şant yapılan bu hastanın 14 yıllık kontroller sonucunda normal olarak yaşamını sürdürdüğü gözlenmiştir.

1974 yılında mikroteknikğin yerleşmesi ile cerrahi endikasyon ve AVM'lere direkt müdahale oranı artmıştır.

38 hastaya total, 9 hastaya subtotal eksizyon yapılmış ancak 3 hastada lobektomi tekniği ve bir hastada konservatif şant tekniği uygulanmıştır.

TARTIŞMA

Serebral AVM'ler ortalama % 20-40 arasında epilepsi ve % 50-70 oranında SAK veya intraserebral hematoma yaparlar (7,17,20,21,30). Ancak bir kere kanayan AVM'nin kanama oranı % 50 civarındadır. 86 vakanın değerlendirilmesi literatürle uyumlu olup özellikle küçük boyutlu AVM'lerin daha çok SAK ya neden olduğu bildirilmektedir (1,20,30).

İlk belirtiler çoğunlukla 20-30 yaşlarında ortaya çıkmaktadır. Yaşınma yaşının geç olması malformasyonun yavaş geliştiği düşüncesini ortaya koymaktadır. Lezyon kadınlara oranla erkeklerde sık görülmektedir (1,6,8,17,19,20,30). Serilerden orta büyüklükteki AVM'lerin predominantlığı ortaya çıkmaktadır. % 48.4 orta büyüklükte olanlar, % 33.9 küçük boyuttakiler, % 17.4 de büyük boyuttaki AVM'lerdir (1,6,17,20,30). Bizim serimizde benzer oranlardadır. % 55.81 ile orta

büyükte olanlar en fazla görülenlerdir. Büyük boyutlardaki AVM ler küçük boyutta olanlardan sayı bakımından daha fazladır. (% 24.42). Daha sonra küçük boyuttaki AVM'ler gelmektedir. Orta büyüklükte olanlar en az sayıda olanlardır.

AVM'ler içinde özel yere sahip kritik lokalizasyondaki AVM'li hastaların değerlendirilmesinde, son zamanlarda özellikle mikroteknikğin gelişmesi ile başarılı sonuçlar alındığı görülmektedir (6,25,29,31).

Operasyon sırasında beynin gevşek olması için operasyon öncesi 60-100 cc Beyin Omurilik Sıvısı alınmaktadır. Hastanın pozisyonuna (Özellikle baş seviyesinin, kalp seviyesinin üzerinde olmasına), hipotansif anesteziye, operasyon sırasında esas ana besleyicilerin ayırt edilerek öncelikle kapatılmasının en sona bırakılması gibi hususlara bazı otörlerce işaret edilmektedir (1,6,12,21,31).

Bir çok vakada, AVM'lerin tesbitinde MRI tekniğinin CT ve angiografiye üstünlüğü belirtilmektedir. Bu drenaj edici venlerin daha net görülmesi ve CT'de eski infarkt olarak değerlendirilen kanamaların rahatça ayırt edilmesinden dolayıdır. Ayrıca AVM'nin nidusu da belirgin bir şekilde görülmektedir (10,18).

Bazı otörler, AVM'lerde besleyicilerin klipe edilmesinden önce dokuların toleransını tayin bakımından, şişebilen balon kataterler kullanılmaktadırlar (12,13). Embolizasyon cerrahiye yardımcı bir unsur olarak kullanılmaktadır. AVM'lerin küçük bir yüzdesi yalnız embolizasyonla tromboze olmaktadır (13). Embolizasyona karşı bazı otörler Bucryla'in bir çok riski beraberinde taşıdığını belirterek kullanılmaktadırlar (12). Son zamanlarda trombotik embolizasyon için yeni bir materyel olan GAX* kullanılmaktadır (26). Bizim serimizde hiç bir hastaya embolizasyon uygulanmamıştır.

Tedavi metodlarının ve operabilite kriterlerinin mikro cerrahi tekniğinin kullanılması ile değişim gösterdiği ve bu teknikle total cerrahi eksizyon oranının düşük mortalite ile birlikte arttığı gözlenmektedir.

Cerrahi olmayan iki yöntem, stereotaksik radioşirürji ve Bragg pe-ak proton beam tedavisidir. Bu yöntemlerin kullanım alanı çok sınırlıdır. Radiocerrahi, linear akseleratör denilen bir gereç gerektirip ancak bir cm ve daha küçük AVM'lerde tek seansta AVM'yi yakarak yok etmektedir. Proton tedavisi de çok geniş AVM'lerde kullanılıp, uygulanmasında ancak iki yıl sonra müsbet etkisini göstermekte ve aradaki iki yılda SAK riski artmaktadır.

* -Glutaraldehyde Cross- Linked Collogen

***-Glutaraldehyde Cross-Linked Collogen**

Hastanın klinik durumunun değerlendirilmesi AVM cerrahisinde en önemli kriteri oluşturmaktadır. Hastanın tekrarlayan SAK'sı olması, ilaçla tedavi edilmeyen epilepsi nöbetleri ve AVM'nin çalması ile oluşan komşu hemisfer bölgelerinde ve karşı hemisferdeki düşük perfüzyon semptomları müdahale endikasyonlarıdır (6,8,17,20,21,31).

Önemli bölgelerde lokalize küçük AVM'lere diğer terimi ile kritik AVM'lere müdahaleler özellikle mikroskop' mikrocerrahi kriterleri ve koaksiel aydınlatmadan sonra daha cesurca yaklaşılabilen lezyonlar haline gelmiştir (1,6,25,29,31). 1940'larda Dandy (4)'nin teknik imkanları ile 1970'li yıllarda Drake (6)'in Yaşargil'in (31) teknik imkanları ve dolayısıyla vaka seçimleri arasında fark vardır.

Artık AVM'ler mikrocerrahi yöntemleri ile düşük morbidite ile tedavi edilebilen ancak yinede Nöroşirürjiyenleri terleten lezyonlardır.

ÖZET

Bu çalışmada, 1965 - 1982 yılları arasında Ankara Üniversitesi Tıp Fakültesi Nöroşirürji kliniğinde tetkik ve tedavi edilmiş 86 serebral AVM olgusu, literatürün ışığı altında değerlendirilerek tanı ve tedavi yöntemleri tartışılmıştır.

SUMMARY

**Cerebral Arterio - Venous Malformations
(Diagnostic And Therapeutic Evaluation In 86 Cases)**

In this study 86 cerebral AVM cases that has been evaluated at the Department of Neurosurgery, Ankara University, School of Medicine, are presented. Diagnostic and therapeutic mortalities are discussed in the light of the literature.

KAYNAKLAR

1. Albert P : Personel experience in the treatment of 178 cases of AVM of the Brain Acta Neurochirurgica. 61 : 207-226, 1987.
2. Besel VR et al : Spontanes Verschwinden einer Arterioneous Malformation des Gehirns Zentrabl. Neurochir. 48 : 43-49, 1987.
3. Brown RD Jr Wibers DO Forbes GO Fallon WM et al : (Mayo Clinic and Found, Rochester Minn.) Natural history of Unruptured Intracranial Arteriovenous Malformations. J. Neurosurgery. 68 : 352-367, 1988.

4. Dandy WE : Arteriovenous Aneurysms. In the Brain. A Clasical Reprint. By Heube Medical Division, Harper and Row, Publishers. New Yörk, 1969, pp : 413-423.
5. Desphande DH Vidyasagar C : Histology of the Persistent embrionic Veins in Arterio Venous Malformation of the Brain. *Acta Neurochir.* 53 : 227-236, 1980.
6. Drake CG : Cerebral Arteriovenous Malformations Consideration for and experience with surgical treatment in 166 cases. *Clin. Neurosurgery.* 26 : 145-206, 1978.
7. Kaplan A Harry S Stanley MA Jefferson B : Vascular Malformation of the Brain. An Anatomical Study. *J. Neurosurgery.* 18 : 630-632, 1961.
8. Kely DR Jr et al : Intracranial Arteriovenous Malformations. Clinical review and Evolution in Brain Scan. *J. Neurosurgery.* 31 : 422-427, 1969.
9. Leblonc R Ethier R Little JR : Computerised Tomography findings in Arteriovenous Malformations of the Brain. *J. Neurosurgery.* 51 : 765-769, 1979.
10. Leblanc R et al : MRI of Cerebral Arteriovenous Malformation. *Neurosurgery.* 21 : 15-20, 1987.
11. Leramo OB Clarke WFB : Complete Spontaneous regression of a Cerebral AVM's. *J. South Med.* 80 : 529-532, 1980.
12. Luessenhop AJ Rosa L : Cerebral Arterio-Venous Malformation. *J. Neurosurgery.* 60 : 14-22, 1984.
13. Luessenhope AJ : Artificial embolisation of Cerebral Arteriovenous Malformation. *Proceeding of the Third International Congress of Neurological Surgery. Experpa Medical Foundation,* pp : 671, 1965.
14. Luessenhope AJ Thomas AG : Anatomical Grading of Supratentorial Arteriovenous Malformations for Determining Operability. *Neurosurgery* 1 : 30-35, 1977.
15. Maspes PE et al : Results of the Surgical Treatment Intracranial Arteriovenous Malformations. *Vasc. Surg.* 4 : 164-166, 1970.
16. Mendelow AD et al : Do Cerebral AVM's Increase In Size? : *J. Neurology, Neurosurg, Psychiatry* 50 : 980-987, 1987.
17. Mingrino S : Supratentorial Arterio-Venous Malformations of the Brain. *Acta Neurochirurgica* 53 : 135-138, 1973.
18. Noorbehestht B et al : MRI, CT and Angiography in AVM. *Neuroradiology* 29 : 512-518, 1987.
19. Olivecrona H Ladenheim J : Congenital Arteriovenous Aneurysms of the Carotid and Vertebral System. Springer, Berlin, pp : 50-91, 1957.
20. Perret G Nishioka A : Arteriovenous Malformations. An Analysis of 545 Cases of Cronic Cerebral Arteriovenous Malformations and Fistulae Reported to the Cooperative Study. *J. Neurosurg.* 25 : 46-79, 1966.
21. Pool JI Pots DG : Aneurysms and Arteriovenous Anomalies of the Brain. *Diagnosis and Treatment.* Harper and Row, New York, pp : 60-163, 1965.
22. Sano K Jimbo M Sato L Baselj N : Artificiel Embolisation of Inoperable. Angiomas with Polimerising Substance. In *Cerebral Angiomas, Advances in Diagnosis and Therapy,* M. Pia, JRW Gleave, E. Grote, J. Ziersky (eds). Springer Verlag Berlin, pp : 222-229, 1975.
23. Serbinenko FA : Baloon Catheterisation and Occlusion of Major Cerebral Vessels *J. Neurosurg.* 41 : 125-129, 1974.

24. Spetzler R Marlin NA : A Proposed Grading System for Arteriovenous Malformations J. Neurosurgery. 105 : 476-483, 1986.
25. Stein BM : AVM of the Medical Cerebral Hemisphere and the Limbic System J. Neurosurg. 60 : 23-31, 1984.
26. Strother CM et al : Glutaraldehyde Cross-Linked Collogen (GA) : A New Material for Therapeutic Embolization. A.J.N.R. 8 : 509-516, 1987.
27. Troup R : Arteriovenous Malformations of the Brain. What are the Indications for Operation? In Current Controversies in Neurosurgery. TP Mormey (Ed.) WB Saunders Company, Philadelphia, pp : 212-214, 1976.
28. Tonnis W Lange C : Klinik, Operative Behandlung und Prognose der Arteriovenous Angioma des Gehirns und Seiner Haute. Dtsch. Z. Nervenheilk 170 : 460-465, 1953.
29. Yaşargil MG Jain KK Antic J Laciga G Kletter G : Arteriovenous Malformations of the Anterior and Middle Portions of the Corpus Callosum. Microsurgical Treatment Surg. Neurol. 5 : 67-84, 1976.
30. Yaşargil MG : AVM of the Brain, History, Embryology, Pathological Considerations Hemodynamics, Diagnostic Studies, Microsurgical Anatomy. In Microneurosurgery III-A. George Thieme Verlag, Stuttgart, New York, pp : 3-21, 1988.
31. Yaşargil MG : AVM of the Brain, Clinical Considerations, General and Special Operative Techniques, Surgical Results, Non Operatated Cases, Cavernous and Venous Angiomas, Neuroanesthesia In Microneurosurgery. III-B George Thieme Verlag, Stuttgart, New York, pp : (3-53), (369-392), 1988.