

## SERVİKS VE ANDEKSLERE YAYILIM YAPAN BİR ENDOMETRİAL STROMAL SARKOMA VAKASI

Serpil Dizbay Sak\*

Özden Tulunay\*\*

Endometrial Stromal Sarkoma (ESS) ilk kez 1908 yılında Donan ve Lockyer tarafından tanımlanarak «uterin stromatozis» olarak isimlendirilmiştir (4,6). Casler daha sonra bu tümörün glandları bulunmayan adenomyomadan ibaret olduğunu belirtmiştir (4). Goodall bu düşünceye katılarak, bu antite için «stromatoz endometriozis» veya «endometriozis interstitiale» adlarını önermiştir (4). Bugüne dek yukarıda sayılanlar dışında peritelyoma, endometrial sarkoid, stromal mural sarkoma, endolenfatik stromal myozis, endometrioid sarkoma gibi pekçok sinonimle anılan antite, tüm genital malignitelerin % 0.2 sini oluşturan oldukça nadir bir neoplazmdir (4,5,14).

Bu makalede ESS olarak değerlendirilen bir vakanın klinikopatolojik özellikleri verilmekte, izlenen bulgular literatür eşliğinde gözden geçirilmektedir.

### VAKA TAKDİMİ

Karın ağrısı, kötü kokulu akıntı, zayıflama şikayetleri ile başvuran 46 yaşındaki kadın hasta. Daha önce düzenli adet gören hasta üç aydır adet görmediğini belirtmekte ve bir haftadır süren karın ağrısından yakınmaktadır. Hastanın dokuzu doğum, biri spontan abortusla sonuçlanan on gebeliği mevcuttur. Pelvik muayenede uterusu da içine alan, pelvisi dolduran tümöral kitle saptanmış, önceden yapılmış olan küretajı endometrial polip olarak değerlendirilmiştir. Ultrasonografide uterus arka duvarında dejenere myom ekosu bulunan vaka «myoma uteri» öntanısıyla opere edilmiştir. Vaka total abdominal histerektomi ve bilateral salpingo-ocforektomi materyalinden hazırlanan bloklardan elde edilen Hematoksilen ve Eozin, Wilder reti-

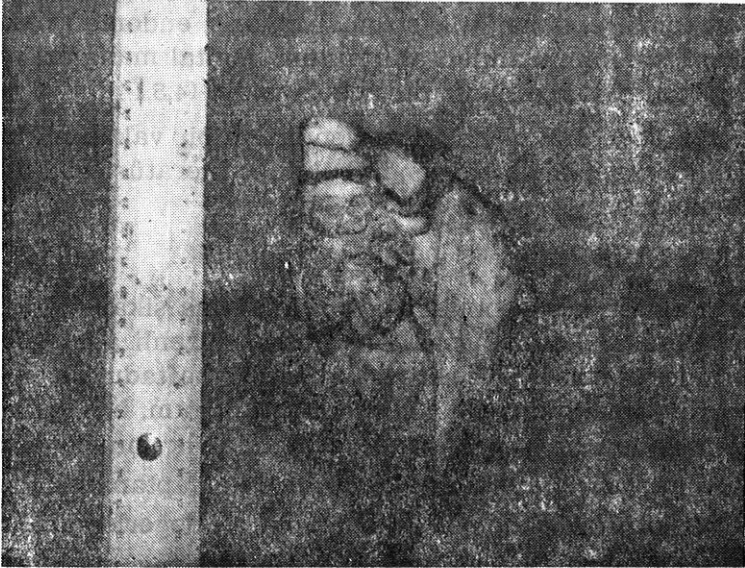\* A.Ü. Tıp Fak. Patoloji Anabilim Dalı Araştırma Görevlisi

\*\* A.Ü. Patoloji Anabilim Dalı Öğretim Üyesi

külin, Van Gieson, Masson trikrom ile boyalı preparatların incelenmesi ile değerlendirilmiştir. Daha önce uygulanmış olan endometrial küretaja ait doku kesitleri de temin edilerek, operasyon materyali ile birarada incelenmiştir.

### BULGULAR

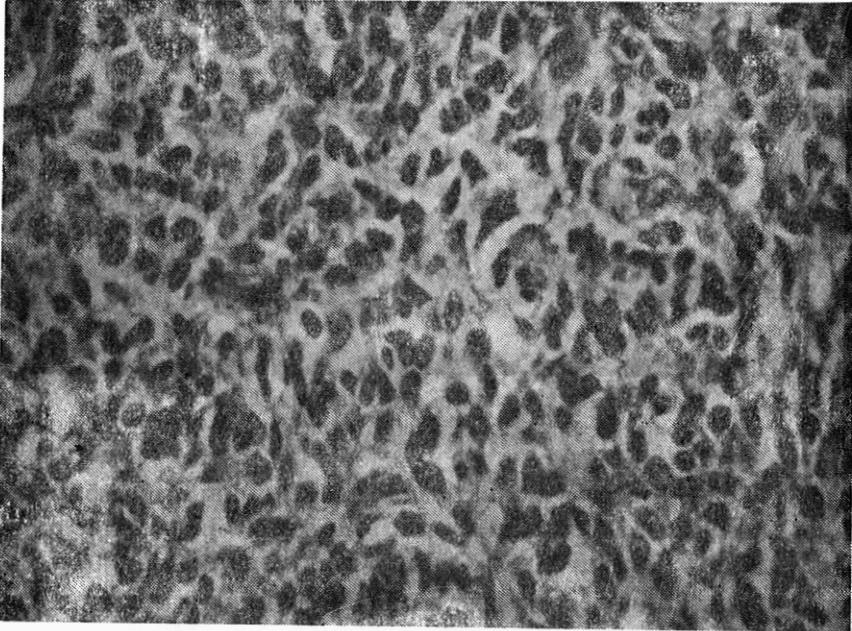
Operasyon materyali, 13x12x7 cm boyutlarında bilateral tüp ve overe sahip uterus ve bundan ayrı olarak gönderilen 5x5x4 cm boyutlarında serviks olarak tesbit edilmiştir. Uterus kavitesinde herbiri 1 - 2 cm boyutlarında çok sayıda polipoid oluşum görülmüştür. Yer yer 6 cm ye ulaşacak şekilde intizamsız kalınlaşma gösteren uterus duvarında polipoid yapılarla devam eden tümöral görüntü izlenmiştir (Şekil 1). Servikste örülü görünümde bir duvar kalınlaşması tesbit edilmiştir ve bu alanlarda her biri 1 - 2 mm çaplı, gri - beyaz odaklar gözlenmiştir.



Şekil 1 : Uterus kavitesinde polipoid yapılar ve düzensiz duvar kalınlaşması.

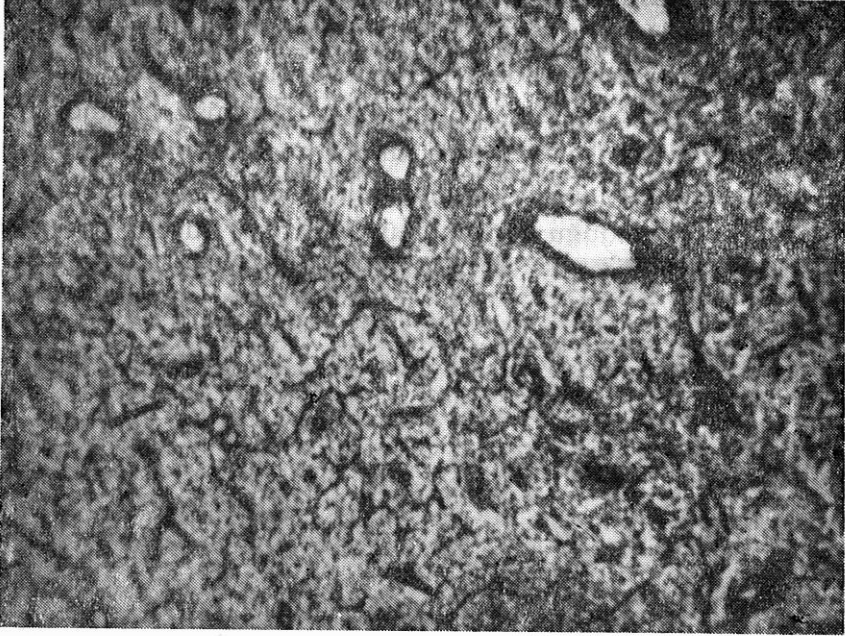
Materyalin mikroskopik incelenmesinde polipoid yapıların tamamen tümöral oluşumdan meydana geldiği ve bu tümöral yapının aynı ana hatları korumak üzere uterus duvarına çeşitli derinliklerde uzanan adalar meydana getirdiği, değişik kalınlıktaki uterus duvarında

sağlam myometrium ve tümöral adalardan oluşan mozaik tarzında bir manzara bulunduğu tesbit edilmiştir. Tümör adalarının değişik büyüklük ve şekilde çevreye göre daha sellüler ve koyu görünümde bulunduğu; bu yapıların serviks portio epiteline komşu olacak kadar yaklaşmak üzere uzandığı, her iki tuba duvarında ve overlerin stromasında adalar halinde yer aldığı gözlenmiştir. Özellikle servikste mevcut adaların yer yer Naboth kisti ile karıştırılabilecek kistik yapılar meydana getirdiği ancak bu kistik görünümdeki boşlukların bir tarafında hemen daima tümöral özellikle dokunun bulunduğu izlenmiştir. Bu kistik görüntüye kanama da önemli ölçüde katkıda bulunmuştur. Bu bölgede tümörün eskiden endolenfatik stromal myozis olarak tanımlanmasına yol açan özellikte görünümüler içerdiği dikkati çekmiştir. Bu alanlarda lenfatik boşluk görünümünde lümen içeren yapıların tümör dokusuyla dolu olduğu ve bu görüntünün embolik serbest tümör odakları şeklinde bulunduğu izlenmiştir. Tümörü oluşturan yapı yakından incelendiğinde, tümör hücrelerinin oval veya fuziform nukleuslu, eozinofilik stoplazmalı, endometrium stromasını hatırlatan özellikte olduğu görülmüştür (Şekil 2). Bu hücrelerin nuk-



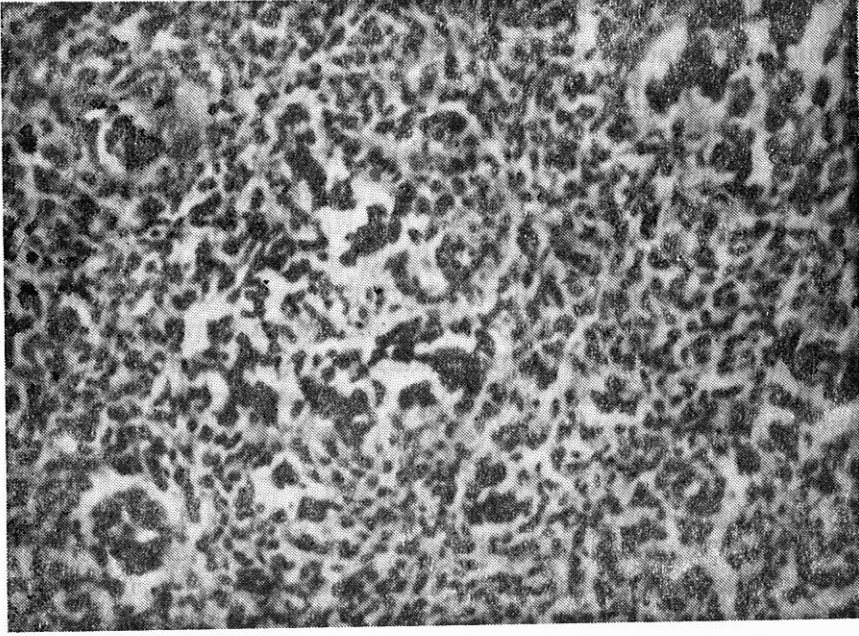
Şekil 2 : Endometrium stromasını hatırlatan oval-fuziform nukleuslu, eozinofilik sitoplazmalı tümör hücreleri. H-E, (250 X)

leuslarında ince retiküler kromatin dağılımı bulunmakta, nükleol tesbit edilmemektedir. Tümörün içerdiği mitoz sayısı ise alandan alana değişik göstermiştir. Oldukça sık şekilde piknotik nukleuslara rastlanması nedeniyle mitozla karar vermek yer yer güçlük oluşturmuştur. Biyolojik davranışı belirleyeceği düşünülen en yüksek mitoz sayısına sahip alanlarda 10 büyük büyütme alanında (BBA) izlenen toplam mitoz sayısı 12-15 olarak tesbit edilmiştir. Tümör hücreleri arasında seyrek olarak iltihap hücrelerine rastlanmış, sellülaritenin oldukça yüksek bulunduğu izlenmiştir. Hücreler ince retiküler bir çatı üzerine retikülin fibrilleriyle tek tek sarılarak ve her hangi bir dizilim örneği göstermeksizin yer almakta (Şekil 3), ancak bazı alanlarda gland izlenimi veren gruplar yapmaktadır (Şekil 4). Bu yapılar-



Şekil 3 : Zengin vasküler çatı içerisinde retikülin lifleri ile tek tek sarılan tümör hücreleri. Wilder retikülin, (40 X)

daki nukleus özelliğinin çevredekilerden farklı olmadığı gözönüne alınarak ve bu yapıların bir bazal membrana sahip olmadığı görülerek bunların gerçek glandlar değil, tümör hücrelerinin meydana getirdiği yalancı glandüler organizasyon olduğu sonucuna varılmıştır. Tümöröl yapıda endometriumun spiral arteriollerini hatırlatan çok sayıda vasküler yapılarla rastlanmıştır. Küretaj materyaline ait prepe-



Şekil 4 : Tümör hücrelerinin meydana getirdiği yalancı glandüler organizasyon. H-E, (100 X)

ratlar temin edilerek yeniden değerlendirildiğinde, biopsiye tümöral alanlardan çok sekonder değişikliklerin hakim olduğu doku alanlarının isabet ettiği gözlenmiştir. Geniş ve çoğu periferik bölgelerde dejenere görünümlü polipoid yapılardan ibaret bu materyalde hidropik dejenerasyon alanlarının ön planda olduğu dikkati çekmiştir. Hiperemik alanlar ve epitelleri dökülmüş glandüler yapılar arasında arandığı takdirde çok gevşek odaklar halinde küçük tümör adalarının bulunduğu ve bu adaların böyle bir tablo içerisinde, daha çok yer yer sellüler stroma izlenimi verdiği gözlenmiştir.

Operasyon materyalinin serviks ve adnekslere ait kesitlerinde de aynı görüntü ve uterusu göre daha sık olmak üzere kistik organizasyon gözlenmiştir. Geniş kistik alanlar ve bunların bir tarafında yer alan tümör dokusundan meydana gelen yapı arada sadece ovaryan bağ dokusunu bırakarak over strüktürüne ait belirgin yapıları ortadan kaldırmıştır.

Bu bulgularla vakanın serviks dahil uterusu tümüyle tutan adnekslerde de yerleşmiş, yüksek grade'li yani düşük differansiyasyon gösteren bir ESS olduğu anlaşılmıştır.

## TARTIŞMA

Bu makalede nadir görülen yüksek grade'li bir ESS vakası sunulmaktadır. Vakamın klinik makroskobik ve histopatolojik özellikleri literatürde yayımlanan diğer vakalar ile büyük ölçüde benzerlik göstermektedir. ESS daha çok orta yaşlı kadınlarda gelişmektedir (10). Bulabildiğimiz serilerde ortalama yaş 45 - 57 arasındadır (1,4,5,13). Vakaların çoğu multipar kadınlardır (5). Kırkaltı yaşında olan ve on gebelik öyküsü bulunan vakamız bu bilgilerle uyumludur. ESS vakalarında başta gelen semptomun vaginal kanama olduğu bildirilmektedir. Ayrıca pelvik ağrı ve kilo kaybı yakınmalarının olabileceği belirtilmektedir (4,5,10,11,13). Bizim vakamızda ise literatürde belirtilenin aksine olarak menstruel kanamalar üç aydan beri kesilmiştir, ayrıca pelvik ağrı, kokulu akıntı ve miktarı saptanamayan kilo kaybı mevcuttur.

ESS lar düşük ve yüksek grade'li olmak üzere iki grupta incelenmektedirler. Düşük grade'li vakalar başlıca intramural lezyon oluştururlar, yüksek grade'li olanlar ise vakamızda da görüldüğü gibi polipoid kitle oluşturma eğilimindedirler (2,13). ESS da mikroskobik olarak endometrium stromasına benzeyen retikülin lifleri ile tek tek sarılan hücreler izlenir. Bu yapı içerisinde vakamızda da izlenen, endometriumun spiral arteriollerine benzeyen damarsal yapılar yer alır (2,10). ESS da gland benzeri gruplar ve solid adalar oluşturarak epitelyal hücreleri andıran yapılar meydana getiren hücre grupları bulunabilir (10). Bunların bir adenomyozis odağının kalıntısı olabileceği veya epitelyogenez sonucu meydana gelmiş olabileceği gibi teoriler ileri sürülmüştür (5). Bazı yazarlar ise ultrastrüktürel bulgulara dayanarak bunların kas kökenli olduğunu ortaya atmışlardır (10). Ancak vakamızda da dikkatimizi çeken ve yalancı glandüler organizasyon olarak değerlendirdiğimiz bu yapıların natürü bugün için kesin olarak belli değildir. ESS da grade belirlenmesinde kullanılan başlıca kriter mitoz sayısıdır (2,13). On BBA'nda 10 mitoz sınır olarak kabul edilir. Bu sayıdan az mitoz gösteren olgular düşük grade'li olgulardır ve tümöral yapı minimal sitolojik atipi ve pleomorfizm gösterebilen endometrium stromasına benzeyen hücrelerden oluşur. On BBA'da 10 mitozdan fazla mitoz bulunduran vakalar ise yüksek grade'lidir ve bunlarda sitolojik atipi ve pleomorfizm dikkat çekici bir bulgudur (10). Vakamızın bir özelliği de yüksek mitoz göstermesine karşılık atipi ve pleomorfizmin belirgin olmamasıdır. ESS da grade'lendirenme önemli bir konudur çünkü uterin sarkomalar içerisinde

prognoz ve grade'in en fazla korelasyon gösterdiği gurup budur (1). Düşük grade'li vakalarda metastazlar lokal nüksleri takiben ve uzun süre sonra ortaya çıkarken yüksek grade'li vakalarda klinik olarak birinci evredeki hastalarda bile nüks ve metastaz kuraldır. Yoonessi'nin serisinde çoğu operasyon esnasında sınırlı görünen 7 vakanın tümü 27 ay içerisinde cerrahi tedavi ve kemoterapiye rağmen dissemine metastazlar ile kaybedilmiştir (13). Vakamızda da belirgin pleomorfizm bulunmamasına karşın, mitoz sayısının yüksek olması nedeniyle grade'in yüksek olduğu tesbit edilmiş, buna uygun olarak da tüm uterus ve adnekslerde yaygın şekilde tümöral gelişimin yer aldığı görülmüştür.

Özellikle yüksek gradeli ESS ların tedaviye direnç göstermeleri, ultrastrüktürel olarak proliferatif fazdaki endometrium stromasına benzerliği ortaya konulan tümör hücrelerinin hangi hormonsal ya da karsinojenik stimulusla neoplazik hale geldiğini araştırmayı zorunlu kılmıştır (7). ESS nın doğrudan doğruya endometrium stromasından, adenomyozis odaklarından veya ekstrauterin endometriozisten gelişebileceği ileri sürülmektedir (3,8,14). Endometrium stroma hücrelerinde östrojen reseptörü bulunması nedeniyle uzamış östrojen uyarımının ESS ya neden olabileceği düşünülmüştür. Nitekim polikistik over, tekoma ve östrojen tedavisi ile birlikte görülen ESS vakaları bildirilmiştir (9). Ayrıca N-metil-N'-nitro-N-nitrozoguanidin gibi potent karsinojenler ile karşılaştırılan normal endometrium hücre kültürlerinde, bu hücrelerin in vitro uterin sarkoma hücrelerine benzer morfolojik özellikler kazandığı belirtilmektedir (12). Tüm bu fikirlere rağmen etyopatogenez henüz tam aydınlatılamamıştır.

Görüldüğü gibi vakamız yüksek grade'li bir ESS örneğidir. Uterus korpusunda oluşturduğu tümöral kitle yanısıra serviks tubalar ve overlerde geniş tümöral gelişim bulunmaktadır. Bu durum literatür bilgileri eşliğinde vakamızda erken nüks ve uzak metastaz ihtimalinin yüksek olduğunu düşündürmektedir.

### ÖZET

Konuyla ilgili değişik görüşleri yansıtmak üzere «stromatoz endometriozis», «endolenfatik stromal myozis» gibi isimlerin de verildiği bir endometrial stromal sarkoma vakası incelenmiştir. Alışılan bulgular yerine, amenore ile farkedilen vakada, endometrial polip görünümdeki ilk biopsi incelemesinden sonra operasyon materyali ile tanıya gidilmiştir. Korpusta multipl polipoid gelişimle karakterli tümörün serviks tuba ve overlerde de bulunduğu izlenmiştir. Küretaj

materyelleri ile inceleme halinde malignitesi gözden kaçabilecek olan antitenin pleomorfik olmayan görüntüye rağmen sık mitoz gösterebileceği vurgulanmış ve histopatolojik özellikleri üzerinde durulmuştur.

## SUMMARY

### A Case of Endometrial Stromal Sarcoma Involving the Cervix and the Adnexa

A case of endometrial stromal sarcoma, which is also called «stromal endometriosis» or «endolymphatic stromal myosis» has been presented in this paper. Contrary to the usual complaints in such cases, the patient has had amenorrhoea for last three months. Patient's prior curetting was not resulted with diagnostic findings. Total hysterectomy and bilateral salpingo-oophorectomy was performed and presented polypoid tumor mass in uterine cavity as well as in uterine wall. Cervix, tubes and ovaries were also invaded by the tumor with the characteristics of endometrial stromal sarcoma. The histologic characteristics of the entity whose malignancy can easily be disregarded in endometrial biopsies were analysed and the possibility of encountering high mitotic rates despite the lack of pleomorphism was underlined.

## KAYNAKLAR

1. Covens AL ve ark : Uterin sarcoma : An analysis of 74 cases, Am J Obstet Gynecol 156 : 370, 1987.
2. Fox H : Obstetrical and Gynaecological Pathology, 1987, Livingstone sayfa : 414.
3. Gisser SD Toker C : Endometrial stromal sarcoma arising in adenomyosis, Mount Sinai J Med 45 : 218, 1978.
4. Jensen PA ve ark : Endometrioid sarcoma, Am J Obstet Gynecol 95 : 79, 1966.
5. Katz L ve ark : Endometrial stromal sarcoma : A Clinico pathologic study, Gynecol Oncol 26 : 87, 1987.
6. Malfetano JH : Endolymphatic stromal myosis-a misconception, NY St J Med 6 : 241, 1985.
7. Mazur MT Askin FB : Endolymphatic stromal myosis, Cancer 42 : 2661, 1978.
8. Norris HC Taylor HB : Mesenchymal tumors of the uterus, Cancer 19 : 775, 1966.
9. Press MF Scully RE : Endometrial sarcomas complicating ovarian thecoma, polycystic ovarian disease and estrogen therapy, Gynecol Oncol 21 : 135, 1985.
10. Rosai J : Ackerman's Surgical Pathology, 7. bası, 1989, CV Mosby Co. Sayfa 1073.
11. Salazar OM ve ark : Uterine sarcomas natural history treatment and prognosis, Cancer 42 : 1151, 1978.
12. Walton LA ve ark : Endometrial stromal cells in culture, Gynecol Oncol 24 : 247, 1986.
13. Yoonessi M Hart WR : Endometrial stromal sarcomas, Cancer 40 : 898, 1977.
14. Yu TJ ve ark : Endolymphatic stromal myosis of the uterus with metastasis to ovary and recurrence in vagina, Acta Pathol Jpn 36 (2) : 301, 1986.