

ANKARA ÜNİVERSİTESİ

Tıp Fakültesi MECMUASI

The Journal of the Faculty of Medicine
University of Ankara



Cilt : 40

Sayı : 2

1987

YAYIN KOMİSYONU
BAŞKANI

Prof. Dr. Hayati EKMEN

YAYIN YÖNETMENİ

Prof. Dr. R. Kâzım TÜRKER

ÜYE

Prof. Dr. İsfendiyar CANDAN

ÜYE

Prof. Dr. İ. Hakkı AYHAN

ÜYE

Doç. Dr. Yücel KANPOLAT

ÜYE

Doç. Dr. Nuri KAMEL

ÜYE

Doç. Dr. Abdülkadir DÖKMECİ

ÜYE

Doç. Dr. Fikri İÇLİ

ÜYE

Doç. Dr. Çetin EROL

ANKARA ÜNİVERSİTESİ TIP FAKÜLTESİ MECMUASI

A.Ü. Tıp Fakültesinin yayın organıdır. 1977 yılından itibaren yılda 4 sayı olarak yayınlanacaktır. Beher Sayısı 40.- TL. dir.

TEKNİK YÖNETİCİ : Fahrettin Şenkaragöz

NOT : YAYIMLANACAK ESERLERİN BİLİM VE DİL BAKIMINDAN SORUMLULUĞU YAZARLARA AİTTİR.

YAZIŞMA ADRESİ :

A. Ü. Tıp Fakültesi Yayın Komisyonu Başkanlığı

Sıhhiye/ANKARA

ANKARA ÜNİVERSİTESİ



Tıp Fakültesi MECMUASI

Cilt : 40

1987

Sayı : 2

İÇİNDEKİLER

ARAŞTIRMALAR

- Kalb yetmezliği ile komplike akut myokard infarktüsü hastalarda intravenöz verilen Nitrogliserinin etkisi (*Adalet Gürlek - Ahmet Sonel*) 85
- Prostatın transüretal rezeksiyonunda serum elektrolit düzeyinde meydana gelen değişiklikler (*Sadettin Küpeli - L. Sezai Yaman - Ayhan Öztokatlı - Hamit Şahin*) 91
- Böbrek kist hidatikleri (*Orhan Göğüş - Yaşar Bedük - Zafer Topukçu*) 99
- Andromedotoksin ihtiva eden balın kardiyak etkileri (*Ahmet Sonel - Adalet Gürlek - Kıymet Salbaş*) 107
- Çeşitli vücut defektlerinin onarımında Kas-Deri Fleblerinin yeri ve önemi (*Erdem Yormuk - Mesut Türker - Mustafa Rıza Özbek*) 113
- Çocukta wilson sirozu ve çinko tedavisi (*Gülsan Yavuz - Merih Berberoğlu - Selim Karayalçın - Ayten Arcasoy*) 131
- Overin nontümöral kalsifikasyonları (*Cemil Ekinci - Salim Güngör - Bülent Mızrak*) 141
- Chilaiditis sendromu (Bir olgu nedeniyle) (*Nurşen Düzgün - Olcay Aydınтуğ*) 147
- Kemik iliği transplantasyonu ve Hematolojik Hastalıklarındaki yeri (*Dilek Dinçol - Orhan Seyfi Şardaş - Nchide Konuk*) 151

ANKARA ÜNİVERSİTESİ



Tıp Fakültesi MECMUASI

The Journal of the Faculty of Medicine
University of Ankara

Volüme : 40

1987

Number : 2

CONTENTS

RESEARCH WORKS :

- The effects of the intravenous nitroglycerin on the patients with acute myocardial infarction complicated with heart failure (*Adalet Gürlek - Ahmet Sonel*) ... 85
- Alterations in serum electrolyte levels in prostatic transurethral resected patients (*Sadettin Küpeli - L. Sezai Yaman - Ayhan Öztokatlı - Hamit Şahin*) 91
- Renal hydatid disease (*Orhan Göğüş - Yaşar Bedük - Zafer Topukçu*) 99
- The Cardiac Effects of A Honey Called «Toxic Honey» (*Ahmet Sonel - Adalet Gürlek - Kıymet Salbaş*) 107
- The importance and use of musculocutaneous flaps in the reconstruction of various body defects (*Erdem Yormuk - Mesut Türker - Mustafa Rıza Özbek*) 113
- Wilson's cirrhosis in childhood and zinc treatment (*Gülşen Yavuz - Merih Berberoğlu - Selim Karayalçın - Ayten Arcasoy*) 131
- Non-neoplastic calcification of the ovary (*Cemil Ekinci - Salim Güngör - Bülent Mızrak*) 141
- Chilaiditis syndrome (case report) (*Nurşen Düzgün - Olcay Aydınтуğ*) 147
- Bone marrow transplantation and its value in the hematologic disease (*Dilek Dinçol - Orhan Seyfi Şardaş - Nahide Konuk*) 151

KALB YETMEZLİĞİ İLE KOMPLİKE AKUT MYOKARD İNFAKTÜSÜ HASTALARDA İNTRAVENÖZ VERİLEN NİTROGLİSERİNİN ETKİSİ

Adalet Gürlek*

Ahmet Sonel**

Kalb yetmezliğinin seyrinde nörohumoral vazokonstrüktör mekanizma önemli rol oynar. Sempatik sinir sisteminin, reninangiotensin sistemin ve antidiüretik hormon (vazopressin) sistemin stümülasyonu sonucu kanda norepinephrine, renin ve vasopressin seviyesi artar. Başlangıçta bu kompensatuar mekanizma pompa performansını sağlayabilirse de zamanla yeterli olamamaktadır (4,7,8).

Kalb yetmezliği uzun yıllar fizik aktivite ve sodyum alımının kısıtlanması, kardiyak glikozid ve diüetiklerin verilmesi ile tedavi edilirken son yıllarda vazodilatörler ve nonglikozid inotropik maddeler de kalb yetmezliği tedavisinde kullanılmaktadır (4,5,7,8).

Literatürde sistalik kan basıncı 90 mmHg nin altına düşmemiş olan vakalarda preload ve afterloadu azaltan vazodilatatör tedavi uygulanmasından çok olumlu sonuçlar alındığı bildirilmektedir (2,4,5,7).

Bu amaçla en çok sodyum nitroprussit ve nitrogliserin intravenöz perfüzyon şeklinde uygulanmaktadır.

Nitrogliserin daha çok venöz sistemde olmak üzere hem arteryel hem de venöz damar düz kasına etki ederek damar tonüsünü azaltır. Ventrikül doluş basıncını düşürerek konjestif semptomların azalmasını sağlar.

Biz de A.Ü.T.F. Kardiyoloji Kliniği koroner bakımında yatan kalb yetmezliği ile komplike 19 akut myokard infarktüs, (AMI) lü hastaya intravenöz nitrogliserin infüzyonu uygulayarak kalb yetmezliğinde nitrogliserinin hemodinamik etkilerini araştırdık.

* Ankara Üniversitesi Tıp Fakültesi, Kardiyoloji Bilim Dalı Yrd. Doçenti

** Ankara Üniversitesi Tıp Fakültesi, Kardiyoloji Bilim Dalı Başkanı

MATERYAL VE METOD

1985 yılı içinde A.Ü.T.F. Kardiyoloji Kliniği koroner bakımında yatan kalb yetmezliği ile komplike 19 akut myokard infarktüs (AMİ) lü hastaya intravenöz nitrogliserin infüzyonu uyguladık. Çalışma grubuna alınan hastaların 6 sı kadın, 13 ü erkek olup yaşları 31-73 arasında, ortalama 57 idi.

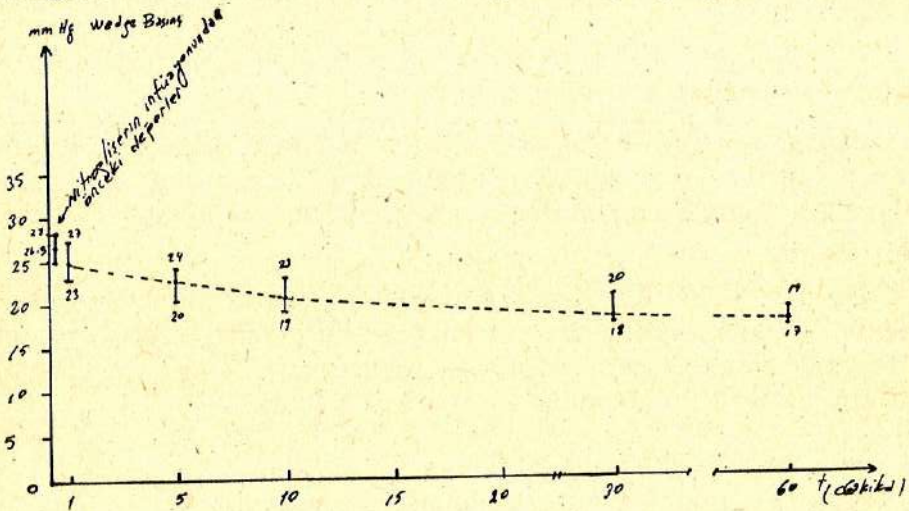
Nitrogliserin infüzyonundan önce hastalara subclavian ponksiyon ile Swan-ganz kateter tatbik edilerek Wedge basınç ölçüldü. Sonra wedge basınç 20 mmHg nin üstünde olan vakalara, 1000 cc serum glikoz içine Iamp (10 mg) nitrogliserin konarak dakikada 5 mikrogram nitrogliserin infüzyonuna başladık. 1. - 5. - 10. - 30. - 60. dakika da wedge basınç ölçüldü. Ayrıca 15 dakikada bir kan basıncı takip edildi.

Bulguların istatistiki değerlendirilmesi Fakültemiz Bioistatistik Bölümünde student t testi ile yapılmıştır.

BULGULAR

1985 yılı içinde kliniğimiz koroner bakımına yatan kalb yetmezliği ile komplike 19 akut myokard infarktüslü hastanın yaş, cinsiyet, hastalığın teşhisi, nitrogliserin infüzyonundan önce ve infüzyondan sona 1., 5., 10., 30., 60. cı dakikalarda wedge basınç değerleri tabloda gösterilmiştir.

Nitrogliserin infüzyonundan önce ortalama wedge basınç 26.3 mmHg iken 1. dakikadan itibaren wedge basınçta progresif bir düşme



oldu. 1. dakikada ortalama wedge basınç : 24,9, mmHg 5. dakikada 22,4 mmHg, 10. dakikada : 20,4 mmHg, 30. dakikada : 18,8 mmHg, 60. dakikada : 18 mmHg olarak ölçüldü (Şekil - I).

Nitrogliserin infüzyonundan önce ve infüzyon sırasında deđişik dakikalarda ölçülen deđerler arasındaki farkın önem kontrolleri istatistiki olarak saptandı. Buna göre, infüzyondan önceki ortalama wedge basınç ile 60. dakikada ölçülen wedge basınç deđerleri arasında çok önemli fark ($p < 0,001$) bulundu. Hastalarda klinik olarak da önemli ölçüde düzelme görüldü. Hastaların hepsinde dispne azaldı ve akciđerlerdeki ince raller kayboldu.

Tablo — I

No.	Adı	Yaş	Cins	Teşhis	İnfüzyondan					
					Önce Wedge Basınç (mmHg)	Nitroglycerin Wedge Basınç (mmHg)		İnfüzyonundan Sonra		
					1. Dak.	5. Dak.	10. Dak.	30. Dak.	60. Dak.	
1	N.G	65	K	Akut yaygın ant. Mİ	27	26	22	20	19	19
2	S.Ş	57	K	Akut inferior Mİ	26	25	23	20	19	18
3	M.E	54	E	Akut inferior Mİ	25	23	22	20	18	18
4	E.D	54	K	Akut inferior Mİ	28	27	24	22	20	19
5	Z.A	65	K	Akut inferior Mİ	25	24	22	20	19	19
6	F.U	61	K	Akut inferior Mİ Akut İnf. + yaygın ant. Mİ	27	25	23	21	20	18
7	A.B	64	E	ant. Mİ	26	24	21	20	19	18
8	M.G	60	E	Non Q Mİ	27	26	23	20	19	18
9	K.K	60	E	Akut anteroseptal Mİ	25	24	21	19	18	18
10	R.K	61	E	Akut anterior Mİ	28	27	24	20	19	17
11	H.O	31	E	Akut anterior Mİ Eski İnf. + Akut yaygın ant. Mİ	27	25	23	21	19	18
12	N.K	69	K	yaygın ant. Mİ	26	24	22	20	18	17
13	H.K	73	E	Non Q Mİ	26	24	22	20	18	18
14	D.C	45	E	Non Q Mİ	26	25	23	21	19	18
15	M.A	53	E	Akut anterior Mİ	26	25	22	20	19	18
16	K.Ö	68	E	Akut yaygın ant. Mİ	24	24	20	19	18	18
17	S.A	62	E	Akut anterior Mİ	28	27	25	23	20	19
18	D.K	31	E	Akut anterior Mİ	25	24	22	20	18	18
19	M.İ	52	E	Subendokardiyal Mİ	27	25	23	20	19	17
Ortalama : 57					26,3	24,9	22,4	20,4	18,8	18,1

TARTIŞMA

Kalb yetmezliğinde, sempatik sinir sistemi aktivitesi ve dolaşımdaki katekolaminler artar. Renin-angiotensin-sistemi ve vazoaaktif enzimlerden arginin vasopressinin artması da fizyopatolojik ortamın hazırlanmasında rol oynar. Konjestif kalb yetmezliğinde kalb debisinin ve böbrek perfüzyonunun azalmaya başlaması tuz ve su retansiyonuna ve preload'ın artmasına neden olur. Preload artması başlangıçta kalb debisinin Frank-Starling mekanizması ile normal hudutlarda kalmasını sağlar. Fakat bir süre sonra konjestif semptomlar gelişir. Kalb debisi azalır. Kalb debisinin azalması kompensatuvar mekanizmaların devreye girmesi ile sistemik vasküler direncin (afterload) artmasına neden olur (2,4,7).

Kalb yetmezliğinin tedavisi uzun yıllar fizik aktivite ve sodyum alımının kısıtlanması, kardiyak glikozid ve diüretiklerin verilmesi ile yapılırken son yıllarda preload veya afterload'ı azaltan vazodilatör ilaçlar kullanılmaya başlanmıştır (4,5,7).

Vazodilatör ilaçlar etki ettikleri damar yatağına göre üçe ayrılır.

- 1 — Venodilatatörler (nitratlar),
- 2 — Arterioler dilatatörler (hydralazin, minoxidil),
- 3 — Balanse dilatatörler (sodium nitroprusside, phentolamine, prazosin, trimethapan) hem arteriyel hem venöz yatağa eşit şekilde etki ederler.

Venodilatatör ilaçlardan olan nitroglycerin daha çok venöz sistemde olmak üzere hem artrial hem venöz damar düz kasına etki ederek damar tonusunu azaltırlar. Kalbe venöz kan dönüşünü (preload) ve ventrikül dolma basıncını azaltırlar. Preloadın azalması sol ventrikül diastol sonu basıncının da azalmasına neden olur. Myokardın oksijen sarfiyatı azalır. Bu hemodinamik düzelme klinik semptomların gerilemesini sağlar.

Biz de 1985 yılı içinde A.Ü.T.F. Kardiyoloji kliniği koroner bakımına yatan kalb yetmezliği ile komplike 19 akut myokard infarktüsü vakasına nitroglycerin infüzyonu uyguladık. Hastalara infüzyondan önce swan-ganz kateter tatbik ederek, infüzyondan önce ve infüzyon sırasında 1- 5- 10- 30- 60- cı dakikalarda wedge basınç ölçüldü.

I. dakikadan itibaren wedge basınç düşmeye başladı. I saatin sonunda ortalama wedge basınç 18 mmHg bulundu. İnfüzyon sırasında 15 dakikada bir hastaların kan basıncı takip edildi. Sistolik basınç 100 mmHg, diastolik basıncın 60 mmHg nin altına düşürülmemeye dikkat edildi. Yeterli kalb atım volümünü sağlayabilmek için de pulmoner kapiller basınç 18 mmHg dolayında tutuldu.

Klinik olarak hastaların hepsinde düzelme görüldü. Akciğerlerindeki ince raller azaldı, dispneleri azalarak tek yastıkta yatar duruma geldiler.

ÖZET

1985 yılı içinde A.Ü.T.F. Kardiyoloji Kliniđi koroner bakımına yatan kalb yetmezliđi ile komplike 19 akut myokard infarktüs vakasına nitroglycerin infüzyonu uyguladık. İnfüzyondan önce hastalara swan-ganz kateter tatbik edilerek infüzyondan önce ve infüzyon sırasında 1-5-10-30-60 cı dakikalarda wedge basınç ölçüldü.

İnfüzyondan önce Ort. 26,3 mmHg olan wedge basınç I. dakikadan itibaren düşmeye başladı ve 60. dakikada 18 mmHg olarak ölçüldü. Wedge basınç, yeterli kalb atım volümünü sağlayabilmek için 18 mmHg nin altına düşürülmedi.

Hastaların genel durumunda belirgin bir düzelme oldu. Dispneleri azaldı ve akciğerlerindeki ince raller azaldı.

SUMMARY

The Effects of the Intravenous Nitroglycerin on the Patients With Acute Myocardial Infarction Complicated With Heart Failure.

Intravenous nitroglycerin therapy was given to 19 patients with acute myocardial infarction complicated with heart failure in the coronary care unit of Ankara University Medical Faculty in 1985. Before infusions swan-ganz catheter was applied and wedge pressures were measured before and during infusions at 1,5,10,30 and 60th. minutes. The mean wedge pressure was 26.3 mmHg before infusion, it started to decrease within the first minute of infusion and at the 60th. minute it was measured as 18 mmHg. The wedge pressure was not allowed to fall below 18 mmHg. in order to maintain the adequate stroke volume.

The general conditions of the patients showed a significant improvement. Their dyspnea and the rales in their lungs decreased considerably.

LİTERATÜR

1. Aronow WS : The medical treatment of angina pectoris : Intravenous nitroglycerin as an antianginal drug Am. Heart J. 84 : 415, 1972.
2. Cottrell JE, Turndorf H : Intravenous nitroglycerin Am. Heart J. 96 : 550, 1978.
3. Dauwe F, Affaki G, Waters DO, Theroux P, Mingola HF : Intravenous nitroglycerin in refractory unstable angina (Abstr.) Am. J. Cardiol 43 : 416, 1979.
4. Eugene Braunwald MD. Heart disease 1984. P. 342, 1350-1474.
5. Flaherty JT, Reid PR, Kelly DT, Taylor Dr, Weisfeld ML : Intravenous nitroglycerin in acute myocardial infarction Circulation 51 : 132, 1975.
6. Epstein SE, Kent KM, Golstein RE, Borer J Redwood Dr : Reduction of ischemic injury by nitroglycerin during acute myocardial infarction N. Engl. J Med. 292 : 291, 1975.
7. Kovick RB, Tillisch JH, Berens SC, Bramowitz HD, Shine KI : Vasodilatör therapy for chronic left ventricular failure Circulation 53 : 322, 1976.
8. Kütük Emine : Kalb yetmezliği tedavisinde vazodilatatör ilaçlar, Kardiyolojide yeni gelişmeler, 1983.
9. Mikolich JR, Nicoloff NB, Robinson PH - Logue RB : Relief of refractory angina with continuous infusion of nitroglycerin Chest 77 : 375, 1980.
10. Strauer BE, Sherpe A : Ventricular function and coronary hemodynamics after intravenous nitroglycerin in coronary artery disease Am. Heart J. 95 : 210, 1978.

PROSTATIN TRANSÜRETRAL REZEKSİYONUNDA SERUM ELEKTROLİT DÜZEYİNDE MEYDANA GELEN DEĞİŞİKLİKLER

Sadettin Küpeli*

L. Sezai Yaman*

Ayhan Öztokatlı**

Hamit Şahin**

Prostatın transüretal rezeksiyonu TUR-P-sık uygulanan açık prostat cerrahisinin önüne geçmiş bulunmaktadır. Öğrenim ve beceri kazanmak açısından TUR-P oldukça dikkat gerektiren zor bir yöntemdir. Yetersiz ve bilinçsiz yapmış TUR-P yalnızca hastayı iyileştirmekle kalmaz, mantıksızca yapılan kesim yüzünden hasta semptomlar yönünden çok daha kötüleşebilir. Usta bir rezeksiyonistin en başarılı olduğu dönemde bile yaptığı transüretal girişim sonucunda beklemediği ciddi komplikasyonlar ile karşılaşması mümkündür (3).

1930 larda Barnes ve Nesbit tarafından başlatılan TUR-P, önceleri küçük ve fibrotik prostat adenomunda ve bazı seçilmiş olgularda tercih edilmekteydi. Cerrahi tekniğin tecrübelerle artımı ve son yıllarda hızla gelişen optik teknolojinin sağladığı olanakların birleşmesi ile endikasyon alanı oldukça genişletilmiş ve bu yöntem birincil duruma geçmiştir (3,5).

TUR-P de uygulama yöntemleri ve kullanılan aksesuar materyallerin farklılıklarına bağlı olarak değişik derecede komplikasyonlar ortaya çıkmaktadır. Bunlardan kanama, irrigasyon sıvısının intravazyonu ve buna bağlı olarak gelişen dilüsyonel hiponatremi, bakteriyemi, perforasyon ve diatermik hatalar TUR-P nin erken komplikasyonlarıdır. Irrigasyon mayii olarak % 1,5 luk izotonik non elektrolit glisin kullanılması ile intravazasyona bağlı dilüsyonel hiponatremi minimuma indirilmeye çalışılmıştır (3,10,11).

Serum Na ve K'undaki dilüsyonel değişiklikler ve bunların derecesi ciddi takip gerektirir. Bu sapmaları açıklamak için prospektiv bir çok çalışma yapılmış ve koruyucu yöntemler tarif edilmiştir (11).

* A.Ü. Tıp Fakültesi Üroloji Anabilim Dalı Öğretim Üyesi

** A.Ü. Tıp Fakültesi Üroloji Anabilim Dalı Araştırma Görevlisi

Yaptığımız bu çalışmada TUR-P de meydana gelen elektrolit değişikliklerini pre-op ve post-op dönemde karşılaştırmalı olarak ortaya koydu. Bu cerrahi uygulamada doğabilecek TUR-P sendromu ensidansını belirleyerek, pre-op ve post-op dönemde alınması gereken tedbirleri tanımlamaya çalıştık.

MATERYAL VE METOD

Bu çalışmanın materyalini Ankara Üniversitesi Tıp Fakültesi İbn-i Sina Hastanesi Üroloji Anabilim Dalına prostat hipertrofisi tanısı ile yatan 85 hasta oluşturmaktadır. Bütün hastaların rutin tetkiklerine ilaveten pre-op ve post-op dönemde serum elektrolit düzeyleri (Na^+ , K^+) oto-analayzer yöntemiyle saptandı. Prostatektomi işlemi Storz'un 27 F rezektoskopu ile yapıldı ve irrigasyon mayii olarak Eau distille kullanıldı. İrigasyon işlemi operasyon masasından 60-80 cm yüksekte tutularak yapıldı. Post operatif ilk 12 saatlik dönemde serum elektrolit düzeyleri tekrar ölçüldü.

Per operatif ve post operatif ilk 24 saatlik süre içinde intravenöz serum fizyolojik ortalama 2500-3000 cc verildi. Post operatif ilk birinci saatte 80 mg frusemide İ.V verildi. Frusemide bazı olgularda 24 saatte 400 mg'a kadar çıkartıldı. Kullanılan irrigasyon mayiinin hacmi, rezeke edilen dokunun ağırlığı ve rezeksiyon süresi, per-op ve post-op dönemdeki Tansiyon arterial ve nabız değişimleri monitörle kayıt edildi.

BULGULAR

Tablo I : 85 TUR-P yapılan olgunun Post-Op Na Değişiklikleri

Na ⁺ Miktarı	Olgu Sayısı	% Oranı
Na ⁺ Miktarında artma	12	14,12
Na ⁺ Miktarında değişiklik yok	2	2,35
Na ⁺ Miktarında 0-5 mEq/lik düşme	38	44,71
Na ⁺ Miktarında 5,1-10mEq/lik düşme	18	21,18
Na ⁺ Miktarında 10,1 ve daha fazla düşme	15	17,65
TOPLAM	85	% 100

Tablo 2 : 85 TUR-P yapılan olguda Post-op K değışiklikleri

K ⁺ Miktarı	Olgu Sayısı	% Oranı
K. + Miktarında artma	11	12,84
K. + Miktarında değışme yok	4	4,71
K. + Miktarında 0,1-0,9 mEq/1 arasında düşme	60	70,59
K. + Miktarında 1,0 ve daha yukarısı mEq/1 lik düşme	10	11,76
TOPLAM	85	% 100

Tablo 3 : 85 TUR-P yapılan olguda rezeksiyon süresi

Rezeksiyon süresi	Olgu Sayısı	% Oranı
1 - 10 dakika	3	3,53
11 - 20 dakika	40	47,06
21 - 30 dakika	18	21,18
31 - 40 dakika	12	14,12
41 - 50 dakika	6	7,06
51 - 60 dakika	4	4,71
61 den yukarı	2	2,35
TOPLAM	85	100,00

Tablo 4 : 85 TUR-P yapılan olguda kullanılan irrigasyon mayii miktarı

İrrigasyon Mayii Miktarı	Olgu Sayısı	% Oranı
0 - 10 lt	41	48,24
11 - 20 lt	37	43,53
21 - 30 lt	5	5,88
31 - 40 lt	2	2,35
TOPLAM	85	100,00

Tablo 5 : 85 TUR-P yapılan olgunun yaşlara g re dađılımları

Yaş Grubu	Olgu Sayısı	% Oranı
40 - 50	3	3,53
51 - 60	29	34,21
61 - 70	31	36,47
71 - 80	15	17,65
81 ve yukarısı	7	8,24
TOPLAM	85	100,00

Tablo 6 : 85 TUR-P yapılan olguda rezeke edilen doku ađırlığı

Doku Ađırlığı	Olgu Sayısı	% Oranı
0 - 10 gr	21	24,71
11 - 20 gr	40	47,06
21 - 30 gr	10	11,76
31 - 40 gr	12	14,12
41 gr dan ađır	2	2,34
TOPLAM	85	100,00

Tablo 7 : 85 TUR-P yapılan olguda rektal tuşe bulguları

Rektal Tuşe Garde	Olgu Sayısı	% Oranı
1 pozitif	12	14,12
2 pozitif	53	62,35
3 pozitif	20	23,53
4 pozitif	—	—
TOPLAM	85	100,00

TARTIŞMA

Prosed r   đrenme ve iyi yapmaktaki g c klere rađmen, hastada meydana getirilen cerrahi travmanın azlıđı, hospitalizasyon s resinin kısalıđı nedeniyle uygun vak'alarda TURP tercih edilen bir operasyondur. Rezeke edilen prostatın ađırlıđı ve kullanılan irrigasyon sıvısının absorbe edilen miktarı serum elektrolit deđiřikliklerine neden olmaktadır (5,10). Rezeksiyonun erken devresinde ven z sin sler aıldığında ya da rezeksiyon uzun s rd đ nde dil syonel hipo-

natremi gelişebilir (1,4,8,9,12). Başlangıçta hipertansiyon ve mental konfüzyon predominant semptomlardır. Daha sonra hiponatremiye bağlı hipotansiyon ve bradikardi gelişir. Bu durumda sıvı kısıtlaması ve diüretik ajanlar uygulanmalıdır. Bu uygulamadaki amaç artmış intravasküler volümü azaltmaktır (10,11). Biz 85 olguluk serimizde herhangi bir seleksiyon yapmaksızın peroperatuar ve post operatif dönemde 80-400 mg frusemide uyguladık. İrrigasyon sıvısı hipotonik-se hemoliz oluşma ensidansı perfüzyon miktarına bağlı olarak artar. İzotonikse ve fazla irrigasyon kullanılmışsa kan hacmi artarak kalp yetmezliği gelişebilir (10,11,12).

Bu bilgiler ışığında oluşabilecek hiponatremiyi azaltmak için olgularımıza peroperatif ve postoperatif % 0,9 luk NaCl enfüzyonu, do-laşım yüklenmesini minimale indirmek amacıyla da per-op ve post-op 80 ile 400 mg arasında değişen miktarlarda frusemid uyguladık.

Yapılan çeşitli araştırmalar prostatektomi vakalarında postope-ratif dönemde kullanılan frusemid'in serum potasyum düzeylerinde ve total vücut potasyumunda önemli sayılabilecek değişiklikler oluş-turmadığını göstermektedir. Jasani ve arkadaşları 200 mg frusemid uy-guladıkları 20 vakalık serilerinde serum K⁺ seviyesinde net kayıpla-rın meydana geldiğini ancak hiçbir olguda hipopotasemi görülmedi-ğini bildirmişlerdir (7). Bizim 85 olgumuzda serum K⁺ düzeylerinde-ki azalma ortalama 0,437 mEq/l olarak saptanmıştır.

Birçok hasta TUR-P yi serum elektrolit düzeylerinde minimal de-ğişiklerle çok iyi tolere etmişlerdir. Post-op birinci günde ortalama 14,4 mEq/l Na⁺ düşüklüğü (Tablo 1) ve ortalama 0,437 mEq/l de K⁺ düşüklüğü (Tablo 2) meydana gelmiştir. Standart hata Na⁺ için pre-op 143,166 ± 0,527 post-op 138,519 ± 0,664, K⁺ için pre-op 4,309 ± 0,054 post-op 3,872 ± 0,063 olup, pre-op ve post-op ölçümler ara-sı farklılık PAİRED testi uygulanarak bulunmuştur. Na⁺ ve K⁺ için P<0,001 dir. 2 hastada Na⁺ miktarında, 4 hastada K⁺ miktarında de-ğişme görülmezken 11 hasta serum Na⁺ düzeyinde, 11 hastada da se-rum K⁺ miktarında artma saptanmıştır. Serum Na⁺ düzeylerindeki artışın per-op ve post-op dönemde, 24 saat İ.V. olarak uyguladığımız % 0,9 luk 3000 cc NaCl enfüzyonundan olabileceği kanısına vardık. Bu olgularda kullandığımız frusemid miktarını artırır. Hipernatremi belirtileri gözlenmedi. 11 olgumuzda meydana gelen ve hipotasemi sınırına ulaşamayan minimal serum K⁺ seviyesi yükselmesini kul-landığımız hipotonik Eau distillenin oluşturduğu intravenöz hemoliz parçalanmış eritrositten açığa çıkan K⁺ la izah ettik.

13 olguda post-op belirgin hipotansiyon ve hiponatremiyi operasyonda açılan prostatik venöz pleksüsten absorbe olan Eau distillenin oluşturduğu hemodilüsyonel hiponatremi olarak değerlendirdik. Postoperatif yapılan efektif tedavi sonucu hastalarımızda hiponatremik koma ve konvülsiyonlar reaksiyonlar görülmedi. Hiponatremi ve hipotansiyon uygulanan medikal tedavi ile düzeltildi. Olgularımızdan 1 ini pulmoner emboli nedeniyle kaybettik. Eksitus olan hastamızda TUR sendromu bulguları yoktu. (Serum Na^+ seviyesi 135 mEq/l 'nin üzerindeydi). J.C. Rhymer ve arkadaşlarının 100 vakalık serisinde 7 hastada TUR sendromunun klinik bulguları olmuş 1 tanesinde postoperatif ölüm meydana gelmiştir (II).

80-400 mg frusemid kullanılan 85 olgudan 13'ünde K^+ seviyesi $3,5 \text{ mEq/l}$ nin altına düşmüş, fakat hiçbirinde hipopotasemi bulguları gözlenmemiştir. Vakaların büyük çoğunluğunda serum K^+ düzeylerinde meydana gelen düşmeler önemsenmeyecek miktarlarda olmuştur. Bulgumuz literatür bilgilerini desteklemektedir (2,6,7).

TUR'a bağlı dilüsyonel hiponatremi gelişen 13 vakada rezeke edilen prostat ağırlığı ile post-op serum Na^+ düzeylerindeki azalmanın ters orantılı olduğu görülmüştür. Bu gözlemimiz literatür bulgularına eşlik etmektedir (3,10,12).

Rezeke edilen gland ağırlığı ve kullanılan eau distillenin hacmi arasında kuvvetli ilişki vardır. Doku ağırlığı arttıkça kullanılan mayii miktarda artmaktadır.

J.M. Watkins ve arkadaşları açılan venöz pleksüsten absorbe olan irrigasyon mayii miktarının, rezeke edilen doku ağırlığı ve rezeksiyon süresini yanı sıra irrigasyon sütununun 60 cm basıncından fazla basınç oluşturmayacak yükseklikte bulunmasında bağlı olduğunu bildirmişlerdir (12). Biz alçak basınç altında çalışmadık zira 60 cm su basıncının altındaki daha düşük basınçla yaptığımız TUR-P olgularında rezeksiyon alanında yeterli görünüm temininde zorluk çektik. Bu olgularla, yüksek basınçla çalıştıklarımız arasında dilüsyonel hiponatremi gelişmesi yönünden önemli bir fark gözlemedik.

Çok büyük adenomlarda rezeksiyon süresi uzayacağından dolaşıma karışan irrigasyon mayii miktarında artma ensidansı yüksektir (3,10). Serimizde ortalama rezeksiyon süresi 26,9 dakikadır. Dilüsyonel hiponaremi gözlediğimiz olgularda ortalama rezeksiyon süresi 18,3 dakikadır. Bu olguların 9'unda prostatik lojdan kanamanın belirgin ve yaygın olması nedeniyle yüksek basınçla çalışma gereğini duyduk. Bu nedenle sürenin kısa olmasına karşın absorbe edilen sıvı

miktarı basınç artımına paralel olarak yükselmiştir. Bunun aksine daha büyük prostatlı (130 gr) olguda 70 dakika gibi oldukça uzun süre rezeksiyon sürdüğü halde TUR-P ye ait hiçbir komplikasyon gözlenmemiştir.

Serum elektrolit düzeylerindeki değişiklikler ile kardiyak ve renal rezervinin çok yakın ilişkisi vardır. Bu nedenle TUR-P planlanan olguların pre-op devrede iyi değerlendirilmesi gerekir. Zira yetersiz kardiyak veya renal rezervi bulunan olgularda TUR-P sendromunun gelişme olasılığı, hayli yüksektir. Bu da TUR-P den beklenen başarı oranını düşürür.

Protokolledeğimiz 85 vakada görülen şu ki iyi hazırlanmış, endikasyonu tam konmuş olgularda dikkatli ve titiz bir rezeksiyon yapıldıktan sonra efektif postoperatif bakım TUR-P nin erken komplikasyonlarını hayli azaltmaktadır buda bize TUR-P nin endikasyon alanlarını arttırmamız için cesaret verici olmuştur.

ÖZET

TUR-P yapılan prostat hipertrofili 85 olguda pre-op ve post-op kan elektrolit düzeyleri ölçüldü. Gelişen serum elektrolit düzeylerindeki değişiklikler, rezeksiyon süresi, rezeke edilen doku miktarı ve intravesikal basınç seviyeleri değişken parametreler olarak kabul edilip karşılaştırılmalı olarak değerlendirildi.

13 olguda gözlenen dilüsyonel hiponatremi pre-op dönemde planlanan ve post-op dönemde efektif olarak uygulanan medikal tedavilerle TUR-P sendromunun ileri devreleri gelişmeksizin önlendi.

İyi hazırlanmış, endikasyonu tam konmuş olgularda dikkatli ve titiz bir rezeksiyon yapıldıktan sonra, etkin post-operatif bakım TUR-P nin erken komplikasyonlarını hayli azaltmaktadır. Bu da bize TUR-P nin endikasyon alanlarını arttırmamız için cesaret verici olarak kabul edilmiştir.

SUMMARY

Alterations in Serum Electrolyte Levels in Prostatic Transurethral Resected Patients

Postoperative and preoperative serum electrolyte levels were measured in the 85 cases who had TUR-P for prostatic hypertrophy.

Alterations in serum electrolyte levels, resection time, amount of resection material and intravesical pressure were measured comparatively.

Dilutional hyponatremia in 13 patients was prevented by medical treatment which was planned in preoperative period and performed efficiently postoperatively avoiding the deliterous effects of advanced TUR-P syndrome.

After a careful resection by a skilled staff in well planned and appropriately endicated cases an efficient postoperative care will reduce the early complications of the operation. This, will be encouraging for us to keep the endication spectrum wide for TUR-P.

LİTERATÜR

1. Bird, D. Slade. N, Feneley, R.C.L. : Intravascular comlcatoons of transurethral resection of the prostate. *British Journal of urology* 1982, 52, 564-565.
2. Body, K. Priscilla. C, King. W, Stewart K, Fleming. W. : Whole body potassuim in patients with uretero-sigmoid anastomoses. *British Journal of urology* 1975, 47, 277-282.
3. Campbells. *Urology*. : W.B. Saunders comp philadelphia 1988.
4. Casthely. P., Ramanathan. S, Chalon. J, Turndorf. H. : Decreases in electric thoracic impedance during transurethral resection of the prostate : An index of early water intoxication.
5. Donald, R.S. : *General Urology*. Lange, 11th ed. 1984. Lange Med Publications. California.
6. Essenhigh. D.M., Chir, M., Eustace, B.R. : The use of frusemide/Lasix/in the postoperative management of prostatectomy. *British Journal of urology* 1969, 41, 579-585.
7. Goode, A., Hawkins, T., Feggetter, W.G. : The effect of frusemid used for post-prostatectomy irrigation on total body potassium. *British Journal of urology* 1977. 49. 143-146.
8. Logie, J.R.C., Keenan, R.A., Whiting, P.H., Steyn. J.H : Fluid absorbtion during transurethral prostatectomy. *British Journal of urology* 1980, 52, 526-528.
9. Madsen, O.P., Naber, G.K. : The importance of the pressure in the prostatic fossa and absorbtion of irrigating fluid during transurethral resection of the prostate. *The Journal of urology* 1973, 109, 446-452.
10. Mauermayer, W. : *Transurethral surgery*. Pub. By Springer-Verlag Berlin Heidelberg. 1981.
11. Rhymer, C.J., Bell, J.T., Perry. C.K., Ward, P.J. : Hyponatremia following transurethral resection of the prostate. *British Journal of Urology* 1985. 57. 450-452.
12. Watkins, M.J., Payne, R.S., Rennie, D.C., Riddle, RP : Hyponatremia during transurethral resection - its practical prevention. *British Journal of Urology* 1984. 56. 676-678.

BÖBREK KİST HİDATİKLERİ

Orhan Göğüş*

Yaşar Bedük**

Zafer Topukçu***

Ekinokokkozis, ekinokok yumurtalarının larvaları tarafından insanda oluşturulan bir enfestasyondur. En çok tutulduğu organlar karaciğer ve akciğerdir (7,11). Böbrekte görülmesi nadirdir, ve böbrek kistlerinin en az görülenidir. 30-50 yaşlar arasında görülür ve çocuklarda nadirdir (1). A.Ü. Tıp Fakültesine son 10 yıl içerisinde 9 renal kist hidatikli hasta yatmıştır. Bu raporda bu hastaların takdimi yanında böbrek kist hidatikleri hakkında derleme bilgilere de yer verilmiştir.

HASTALAR VE METOD

A.Ü. Tıp Fakültesine 1977 - 1987 yılları arasında yatan ve tedaviye alınan 9 renal kist hidatikli hasta takibe alındı. Bunların klinik, laboratuvar ve radyolojik bulguları ve tedavi şekilleri değerlendirildi. Hastaların tanısında Tablo I'de görülen kriterler esas alındı.

Bu tanı kriterlerine göre tespit edilen 9 hastanın dökümantasyonu ise Tablo II'de gösterilmiştir.

Hastaların 6'sı kadın, 3'ü erkekti. Yaş sınırı 11-50 arasında değişmekte olup ortalaması 27.55 idi. Hastaların 4'ünün mesleği çiftçilik, diğerleri ise muhtelif meslek gruplarındandı. Hastalık daha çok sol tarafta görüldü (6 olgu). Olguların tümünde patolojinin olduğu tarafta künt ağrı mevcuttu. 5 hastada kitle vardı. Ayrıca iki hasta ateş ve sıkıntı hissi, bir hasta da bulantı ve kusma tanımlamakta idi. Hastalar laboratuvar bulguları açısından değerlendirildiğinde, üçün-

* A. Ü. Tıp Fakültesi Üroloji Kliniği Öğretim Üyesi

** A.Ü. Tıp Fakültesi Üroloji Kliniği Uzmanı

*** A.Ü. Tıp Fakültesi Üroloji Kliniği Araştırma Görevlisi

Tablo 1

Hastalara Tanısal Yaklaşımlar :

- Hikaye, fizik muayene
- Tam idrar tetkiki
- Rutin hematolojik ve biyokimyasal testler
- Casoni ve Weinberg testleri
- Akciğer grafisi
- Karaciğer sintigrafisi
- İVP
- Ultrasonografi (2 hastada)
- Renal sintigrafisi (2 hastada)
- Anjiyografi (2 hastada)
- Ameliyat bulguları ve patoloji

Tablo II : Hastaların Semptom, Bulgu, ve Laboratuvar Sonuçları

No.	İsim	Seks	Yaş	Böbrek lokalizasyonu	Bulgu ve semptomlar	Laboratuvar testleri	Uygulanan tedavi
1	E.T.	K	38	Sol	Sol lomber ağrı, ateş, sıkıntı hissi	Negatif	Nefrektomi
2	S.C.	K	29	Sol	Sol lomber ağrı ve kitle	Pyüri	Nefrektomi
3	S.G.	E	17	Sol	Sol lomber ağrı	Pyüri ve hematüri	Kabul etmedi
4	Ş.K.	E	39	Sol	Sol lomber ağrı	İdrarda skoleks (+), Casoni (+)	Nefrektomi
5	U.C.	K	11	Sağ	Sağ lomber ağrı ve kitle	Eozinofili	Nefrektomi
6	Z.E.	K	22	Sol	Sol lomber ağrı ve kitle	Negatif	Nefrektomi
7	D.D.	K	50	Sağ	Sağ lomber ağrı ve kitle	Hematüri	Marsupializasyon
8	İ.K.	E	24	Sol	Sol lomber ağrı, bulantı, kusma	Pyüri	Nefrektomi
9	E.T.	K	18	Sağ	Sağ lomber ağrı, kitle ve ateş	Negatif	Nefrektomi

tanısı konmuştur. Hastalarımızın 7'sine nefrektomi yapılmış, 1 hastaya da marsupializasyon uygulanmıştır. Bir hasta ise tedaviyi kabul etmemiştir. Hastalarda mortalite yoktur ve takibe gelen hastalarda da herhangi bir patoloji ile karşılaşılmamıştır.

TARTIŞMA

İnsanlar, Echinococcus paraziti için bir ara konakçısıdır. Bu parazitin üç türünden biri olan Echinococcus granulosus insanda en çok enfestasyon yapan türüdür. Köpeklerin dışkısında bulunan parazit yumurtaları ara konakçıya geçince (koyun, sığır, insan), yumurtalardan çıkan larvalar intestinal mukozayı deler ve kan dolaşımı ile karaciğer veya başka organlara taşınır (2,3,7,8,9).

Echinococcus'un en çok yerleştiği yerler karaciğer ve akciğerdir. Böbrekleri tutması oldukça nadirdir. Echinococcosis vakalarının % 2-5'inde renal lokalizasyon olduğu belirtilmiştir (1,4,9,14). Bu hastalık üriner sistemde primer veya sekonder olarak olabilir. Ancak primer formunun % 80 sıklıkla olduğu belirtilmektedir (1). Echinococcus böbreğe üç yolla ulaşabilir; a. Kan yolu, b. Lenfatik yol, ve c. Diğer organlardan komşuluk yolu ile (1,9). Genitoüriner tutulum en çok böbrekte olmakla beraber prostatik, mesane, ve epididim olguları da görülmüştür (2).

Hidatik kistler böbrekte genellikle tektir ve kortikal yerleşimlidir. Bir pol'de bulunurlar (3,6,9,10). Çapları genellikle birkaç milimetreten birkaç santimetreye kadar değişir. Echinococcus granulosus enfestasyonundan sonra konakçının dokusunda kisti çevreleyen fibroz reaksiyon gelişir. Atrofi ve basınç nekrozu periferik olarak oluşur (4,6). Kist duvarları mutlaka parankimle çevrilidir. Toplayıcı sistemle ilgisi yoktur (9). Renal echinococcosis yavaş ve sinsi gelişir, ayrıca komplike olmadığı sürece de asemptomatik kalır (1,5,9). Genellikle ilk belirtiler ateş, kitle, ve hematüridir. Bu nedenle böbrek tümörleri ile de karışabilir. Bazen kistin sekonder enfeksiyonuna bağlı ateş, titreme, ağrı, ve sıkıntı hissi gibi semptomlarla da görülürler (2,3,8,9). Kist bazen toplayıcı sisteme rüptüre olabilir. O zaman hastada renal kolik ve üzüm kabuğu gibi materyalin idrarda görülmesi söz konusudur (hidatidüri). Nitekim bizim bir hastamızda hidatidüri görülmüştür. Bazen bu kistlerin rüptürü sonucu antijenik özellik

içermesinden ötürü ağrı, ateş, ürtiker, ve hatta anafilaktik reaksiyon dahi oluşturabilir (3,9).

Hastalarda hidatidüri dışında patognomonik bir laboratuvar bulgusu yoktur. Casoni testi hastaların % 50'sinde, Weinberg testi ise % 40'ında pozitif bulunur (9). Bizim olgularımızın sadece birinde (% 11) Casoni için pozitif sonuç alındı. Periferik eozinofilinin % 20-50 vaka görüldüğü söylenmektedir (2,3,9). Biz de bir vakamızda eozinofili pozitif bulduk (% 11).

Radyolojik bulgular tanıya oldukça yardımcıdırlar. DÜS ve İVP' de kalın duvarlı ve kalsifikasyonlu kistik görüntü kist hidatik lehidir (1,3). Zira basit kistlerde kalsifikasyon oranı % 1-2'dir (7). Kist hidatikte bu oran % 40 civarında gösterilmişse de (9), bizim vakamızda bu durum iki vakada belirlenmiştir (% 23). Eğer kist toplayıcı sisteme rüptüre olmuşsa, kontrast madde verilmesi ile kız veziküller gösterilebilir (3,6).

Real-time ultrasonografi ve bilgisayarlı tomografi genellikle hidatik kist ve kız vezikülleri belirleyen multikistik bir yapıyı gösterirler. Ayrıca bu tetkikler çevre organlardaki, özellikle de karaciğerdeki kistik lezyonları göstermek açısından değerlidirler. Renal sintigrafi ve anjiyografi bu hastalığa spesifik olmamakla beraber gerektiğinde kullanılabilirler (3,6,7,8,9).

Tedavi için çeşitli görüşler vardır. Kist aspirasyonu, lehindeki bazı yayınlara karşın disseminasyon ve allerjik reaksiyon riski yönünden tavsiye edilmez. Aynı sebepten ötürü marsupializasyon da tavsiye edilmez. Ancak soliter böbrek gibi kaçınılmaz durumlarda bu tedaviler uygulanacak ise, mutlaka kist içi % 30'luk saline, % 11 tentür'iode solüsyonu, % 2'lik formalin, veya % 0.5'lik gümüş nitrat gibi hipertonic, sterilize edici solüsyonlar instile edilmelidir (2,3,9). Sistemik antihelmintik ajanların kistin çapını küçültmek, hatta bazı vakalarda kistin kaybolmasını sağlamak gibi yararlarından söz edilebilir. Bu amaçla genellikle mebendazole ve albendazole kullanılır. Ancak bunlar bütün vakalarda başarılı sonuç vermezler ve yan etkileri de vardır (8,12,13).

Cerrahi girişim, tercih edilecek en emniyetli yoldur. Lezyonun yaygınlığına ve durumuna bağlı olarak parsiyel ya da total nefrektomi yapılır. Burada kisti parçalamamaya özen göstermelidir (2,3,7). Son zamanlardaki bir çalışmada ise santral lokalizasyonlu bir kist hidatik için «Bench» cerrahi yöntemi uygulanmış, disseminasyon ve anafilaksi riskini önlemek için böbrek çıkarılarak kistektomi yapılmış ve daha sonra da retransplantasyon uygulanmıştır (14).

ÖZET

Echinococcus granulosus isimli parazit tarafından oluşturulan hidatik kistler insanda en sık olarak karaciğer ve akciğerde bulunur. Üçüncü sıklıkla tuttuğu organ böbreklerdir. Böbrek kist hidatiği uzun yıllar semptomsuz kalabilir. Genellikle ilk semptom ve bulgular ağrı, kitle ve hematüridir. İdrarda skolekslerin görülmesi dışında patognomonik bir bulgusu yoktur. Radyolojik olarak kalın duvarlı ve kalsifiye kistik görünümler kist hidatiği düşündürür. Kistin aspirasyonu risklidir. Tedavide parsiyel veya total nefrektomi uygulanır. Bu çalışmada A.Ü. Tıp Fakültesi üroloji kliniğinde 10 yıl içerisindeki 9 renal kist hidatikli olgu takdim edilip bulguları değerlendirilmiştir.

ABSTRACT

Renal hydatid disease

Echinococcal disease is caused by the larval form of *Echinococcus granulosus* in humans, and the most common sites of location are the liver and the lungs. Involvement of the kidneys is uncommon (1-5 %), and can be asymptomatic for long periods. Usually the presenting symptoms are pain and mass in lumbar area, and haematuria. The disease doesn't have any pathognomonic signs other than detection of scolexes in urine. Radiologically cystic appearance with thick and calcified walls may indicate cyst hydatid. Because of the risk of fatal anaphylaxis cyst puncture is not recommended. Partial or total nephrectomy still is the operation of choice. We present and discuss 9 ca-

ses of renal cyst hydatid who were hospitalized and treated in the Clinic of Urology of Ankara University Faculty of Medicine in 10 years' duration.

KAYNAKLAR

1. Aragona, F., Candro, G.D., Serrata, V. and Florestini, L. : Renal hydatid disease : Report of 9 cases and discussion of urologic diagnostic procedures, *Urol. Radiol.*, 6 : 182-186, 1984.
2. Buckley, R.J., Smith, S., Herschorn, S., Comisorow, R.H., and Barkin, M. : Echinococcal disease., the kidney presenting as a renal filling defect, *J. Urol.*, 133 : 660, 1985.
3. Cohen, M.S. : Granulomatous nephritis in : *Urinary Tract infections. Urol. Clin. North Amer.*, 13 : 4. 1986.
4. Diamond, H.M., Lyon E.S., Nui, N.T., et al. : Echinococcal disease of the kidney, *J. Urol.* 115 : 742-744, 1976.
5. Efistratopulos, A., Spantideas, A., Pratsika, K. : Hydatid cyst of the kidney presenting as echinococcuria of over 43 years of duration, *Materia Medica Polona*, 2 : 4-122, 1984.
6. Hartman, D.S. : Radiologic pathologic correlation of the infectious granulomatous disease of the kidney, *Monog Urol.*, 6 : 3-43, 1985.
7. Hertz, M., Zissin, R., Dresnik, Z. et al. : Echinococcus of the urinary tract : Radiologic findings, *Urol. Radiol.*, 6 : 175-181, 1984.
8. Kilinc, M., Muman, A., Özer, M., Gürbüz, R. : Bobregın ve Retroperitoneal Bolgenin Kistik Hastalıkları ile Kist Hidatikleri, *Türk Uroloji Dergisi*, 7. Ulusal Uroloji Kongresi Özel Sayısı, 9 : 1, 1983.
9. Kottasz, S., Koranyi, E. : Echinococcosis of the kidney, *Int. Urol., Nephrol.*, 16 : 3, 1984.
10. Martorana, G., Giberti, C., Pescatore, C. : Giant echinococcal cyst of the kidney associated with hypertension evaluated by computerized tomography, *J. Urol.*, 126 : 99-100, 1981.
11. Matos, F.A., Rommel, R.A. : Hydatid cyst of the kidney : 8 cases, *Brit. J. Urol.*, 51 : 345-348, 1979.

12. Morris, D.L., Dyves, P.V., Marrines, S, et al. : Albendazole : Objective evidence of response in human hydatid disease, *Jama*, 253 : 2053-2057, 1985.
13. Nabizadch, I., Morehouse, H.T., Freed, S.Z. : Hydatid disease of the kidney, *Urolog*, 22 : 176-178, 1983, 1972.
14. Nogues, A., Sunol, M.A., Barriola, M. : Hydatid renal cyst with characteristic sonographic pattern. A case report, *Z. Kinderchir.*, 39 : 76-77, 1984.
15. Tscholl, R., Ausfeld, R. : Renal transplantation for echinococcosis of the kidney, *J. Urol.*, 133 : 456, 1985.

ANDROMEDOTOKSİN İHTİVA EDEN BALIN KARDİYAK ETKİLERİ

Ahmet Sonel* Adalet Gürlek** Kıymet Salbaş***

Türkiye'nin Karadeniz ve Marmara bölgesinden elde edilen bal-
ların bir kısmının yenmesi ile gıda zehirlenmesi vakalarına rastlan-
maktadır (1-5). Halk arasında «Delibal» diye bilinen balda, botanik
adı «Rhododendron» olan bitkilerin polenlerinin bulunduğu tespit edil-
miştir. Rhododendron bitkilerinin yapraklarından, çiçeklerin nektar-
larından ve polenlerinden Andromedotoksin isimli toksik bir madde
izole edilmiştir (1-2).

Delibal ile zehirlenme vakalarına yerli tıp literatüründe az rast-
lanmaktadır (1-4).

A.Ü.T.F. Acil servisine senkop nedeniyle gelen üç hasta kardiyo-
loji kliniğine takibedilmek üzere yatırıldı. Ancak detaylı bir anamnez
alındığında her üç hastanın da bal yedikten sonra semptomlarının
başladığı öğrenildi. Bu hastalar ilginç bulunarak kilniğimizde takibe-
dildi. Vaka I (E.S 48 yaşında)

Daha önce hiçbir şikayeti olmayan hasta 3.8.1983 günü kahval-
tıda Akçakoca'dan gelen süzme balı yedikten bir saat sonra yolda
yürürken bulantı, kusma, baş ağrısı, terleme olmuş ve senkop geçir-
miş. A.Ü.T.F. Acil servisine müracaat ederek oradan kardiyo-
loji kliniğine yatırıldı.

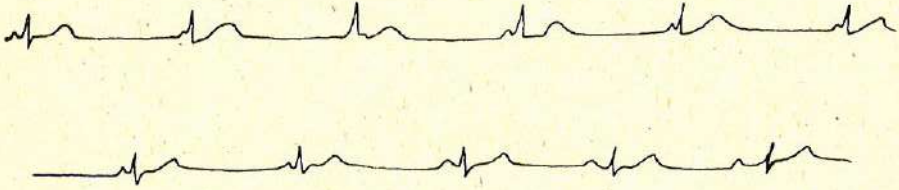
Fizik muayenede : Kan Basıncı : 80/60 mmHg, Nabız : 39/dk. Kalb
muayenesinde bradikardi dışında patoloji yok. Diğer sistem muaye-
neleri normal. EKG de : ileri derecede sinüs bardikardisi ve sinüs
aritmisi tespit edildi. Yavaş nodal ritm ve atrio-ventriküler disosias-
yon görüldü, ayrıca atrio-ventriküler disosiasyon sırasında zaman za-
man ventriküler eskeyp atımlar tespit edildi. Hastaya 2mg İ.V Atro-

*A.Ü.T.F. Kardiyoloji Bilim Dalı Profesörü

**A.Ü.T.F. Kardiyoloji Bilim Dalı Yrd. Doçenti

***A.Ü.T.F. Biyofizik Doçenti

pin yapıldı ve sinüs ritmi görüldü. Üç gün sonra sinüs ritmiyle taburcu edildi (Şekil-1).



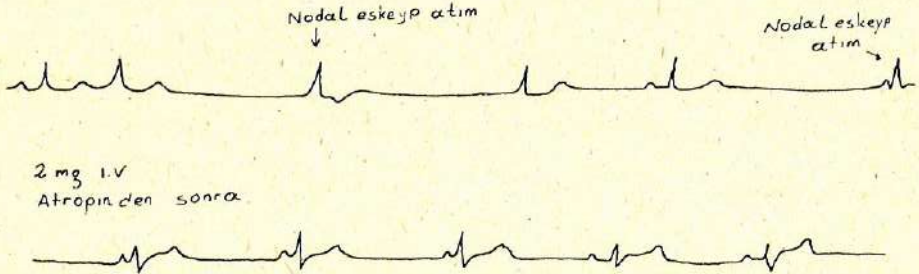
Şekil 1 - (EKG de Atrio-ventriküler disosiasyon görülüyor)

Vaka No : 2 (Z.O 59 yaşında)

Halsizlik, baş dönmesi, göz kararması, bulantı, kusma ve senkop şikayetleriyle A.Ü.T.F. Acil servisine müracaat etmiş ve aritmi nedeniyle kardiyoloji kliniğine yatırılmıştır. Bu hasta da aynı gün kahvaltıda Karadeniz bölgesinden gelen balı yemiş ve yaklaşık bir saat sonra şikayetleri başlamış.

Fizik muayene : Kan Basıncı : 120/80 mmHg, Nabız 54/dk. Kalb muayenesinde bradikardi dışında patoloji yok ve diğer sistem muayeneleri normal.

EKG de : İleri derecede sinüs bradikardisi ve nodal eskeyp atımlar vardı. Hastaya 2mg İ.V Atropin yapıldıktan sonra normal sinüs ritmi izlendi. (Şekil - 2).

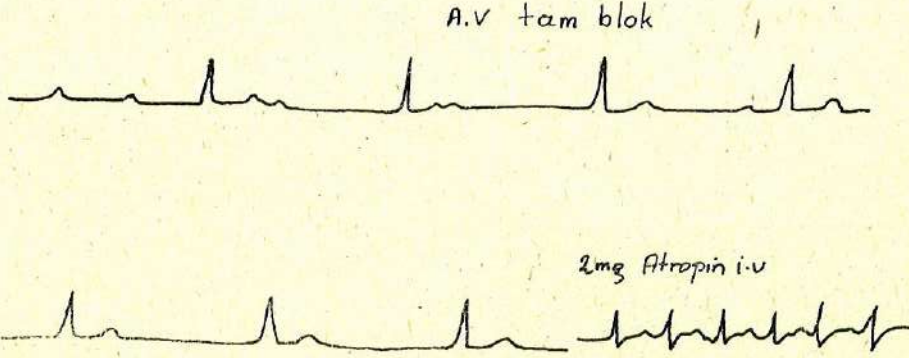


Şekil 2 - (EKG de ileri derecede sinüs bradikardisi ve nodal eskeyp atımlar görülüyor).

Vaka No : 3 (E.Y 39 yaşında)

Daha önce hiçbir şikayeti olmayan hasta bulantı, kusma, baş dönmesi ve senkop şikayetleriyle A.Ü.T.F. Acil servisine müracaat etmiş ve atrio-ventriküler tam blok saptanarak kardiyoloji kliniğine yatırılmıştır. Detaylı bir anamnez alındığında iki saat önce Karadeniz bölgesinden gelen balı yediği öğrenildi.

Fizik muayenede : Kan Basıncı : 100/60 mmHg Nabız : 40/dk. Kalb muayenesinde bradikardi dışında patoloji yok ve diğer sistem muayeneleri normal. EKG de : Atrio-ventriküler tam blok mevcuttu. Hastaya 2 mg Atropin İ.V yapıldıktan sonra sinüzal taşikardi izlendi fakat kısa bir süre sonra normal sinüs ritmi görüldü. (Şekil - 3). Hasta üç gün sonra taburcu edildi.



Şekil 3 - (EKG de A.V Tam blok ve atropinden sonra sinüs taşikardisi görülüyor).

Her üç hastanın yediği balda A.Ü. Eczacılık Fakültesinde polen araştırması yapıldı ve bol miktarda rhododendron poleni tespit edildi.

TARTIŞMA

Zehirli balı yiyen üç hastada sinüzal bradikardi, nodal ritim, atrioventriküler disosiasyon ve atrio-ventriküler tam bloğun vagotoni ile ilgili olacağı düşünüldü.

Literatür deneysel çalışmaları bu etkilerin vagotoni ile ilgili olduğunu destekliyor.

Andromedotoksinin köpeklerde İ.V. verilisinden 10-15 saniye sonra kan basıncında düşme, bradikardi ve solunum yavaşlaması görülmüş (5).

Andromedotoksin perfüze edilen tavşan kalbinde parsiyel atrio-ventriküler blok izlenmiştir (5). Ritm bozuklukları vagotoni ile izah edilmiştir.

Zehirli balın direkt hücre üzerine olan etkisi bilinmiyor.

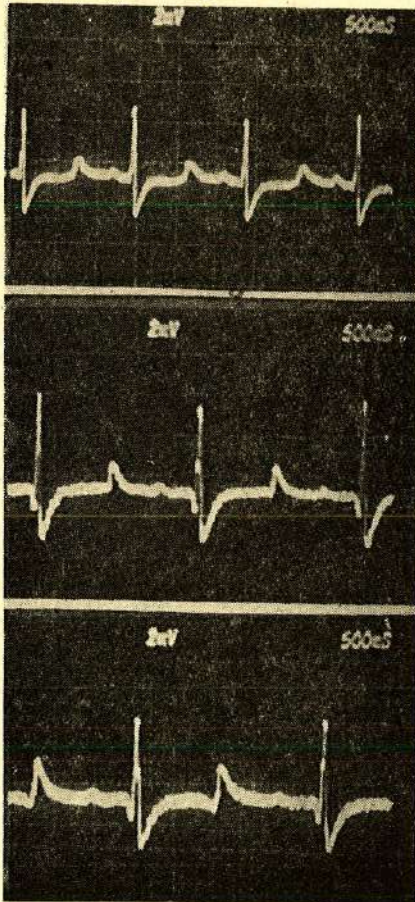
Biz çalışmamızda zehirli balın, izole perfüze tavşan kalbi spontan elektriksel aktivitesi üzerindeki direkt etkilerini araştırdık. Bu deney-

lerde izole tavşan kalbi, aortaya yerleştirilen kanül aracılığıyla, 37C sıcaklıktaki, % 95O₂ - % 5CO₂ gaz karışımıyla gazlanan Krebs-Henseleit solüsyonu (mM olarak : Naci II, KCL5. NAHCO₂ 25 NAHPO₄. MgCl 0.5, CaCl 2.5, Glukoz 11.5) ile perfüze edilmiştir.

Spontan çalışan izole kalb üzerine yerleştirilen platin iğne elektrotlar aracılığıyla, elektriksel aktivite kaydedilmiştir.

Çalışmamızda 10 - 80 gr/L Konsantrasyon aralığındaki zehirli bal solüsyonları kullanılmıştır 80 gr/L den daha yüksek konsantrasyonlarda aritmi gözlenmiştir.

Zehirli balın izole tavşan kalbi spontan elektriksel aktiviteleri üzerindeki en önemli etkisi, konsantrasyona bağımlı olarak ortaya çıkan bradikardidir (Şekil - 4).



Şekil 4 - Toksik balın izole tavşan kalbinin spontan elektriksel aktivitesi üzerine etkileri Üstteki resim, izole kalb Krebs-Henseleit solüsyonu ile perfüze edilirken çekilmiş, kontrol EKG kayıdır. İkinci resim 40 g/l, en alttaki resim ise 60 g/l toksik bal etkilerini göstermektedir. Görüldüğü gibi toksik bal, konsantrasyona bağımlı olarak, izole kalbin spontan çalışma ritmini yavaşlatmakta (PQ ve QT intervallerini uzatmakta), QRS kompleksi süresini uzatmakta, P dalgasını düzleştirmekte ve T dalgasını sivrileştirilmektedir.

Etki, izole kalbe kanül aracılığıyla zehirli bal tatbikini izliyen 1-3 dakika içinde ortaya çıkmakta, maksimum etki 16-18 dakika içinde stabilize olmaktadır. Etki reversibl olup, normal banyo solüsyonu ile yıkamayla 20 - 22 dakikada ortadan kalkmaktadır.

Zehirli balın izole tavşan kalbi spontan elektriksel aktivitesi üzerindeki ikinci önemli etkisi QRS süresindeki uzama, zehirli balın intraventriküler iletimi yavaşlattığını göstermiştir. Çalışmamızın izole tavşan kalbi üzerindeki bu bölümü, zehirli balın kalbin otomasitesini ve intraventriküler iletimi direkt olarak etkilediğini göstermiştir.

A.Ü.T.F. Kardiyoloji Araştırma Merkezinde hücre düzeyinde yapılan çalışmalarda, zehirli balın, kurbağa ve tavşan ventrikül kas hücresi istirahat zar potansiyelini daha az negatif değerlere kaydırduğu, aksiyon potansiyel plato süresini uzattığı gözlenmiştir (6,7).

ÖZET

Türkiyenin Karadeniz ve Marmara bölgesinde bulunan ve halk arasında «Delibal» diye bilinen balda *Rhododendron* bitkilerinin polenlerinin bulunduğu tespit edilmiştir. Karadeniz bölgesinden gelen balı yedikten sonra bulantı, kusma, baş dönmesi ve senkop şikayetleriyle gelen üç hasta kardiyoloji kliniğinde takibedildi. Bu hastaların EKG'lerinde sinüzal bradikardi, nodal ritm, atrio-ventriküler disosiasyon ve atrioventriküler tam blok tespit edildi. Bu ritm bozukluklarının vagotoni ile ilgili olduğu düşünüldü. Fakat zehirli balın direkt hücre üzerine olan etkileri iyi bilinmiyor.

Biz bu çalışmamızda, zehirli balın izole perfüze tavşan kalbi sponta elektriksel aktivitesi üzerindeki direkt etkilerini araştırdık. En önemli etkinin konsantrasyona bağımlı olarak ortaya çıkan bradikardi ve EKG de QRS süresinde uzama olduğunu tespit ettik.

Bu da bize, zehirli balın kalbin otomasitesini ve intraventriküler iletimi direkt olarak etkilediğini göstermektedir. Etkiler reversibl olup normal banyo solüsyonu ile yıkamayla ortadan kalkmaktadır.

SUMMARY

The Cardiac Effects of A Honey Called «Toxic Honey»

A kind of honey from Black Sea and Marmara regions of Turkey was shown to contain *Rhododendron pollens* and called as «toxic honey.» Three patients who ate this honey showed the similar symptoms such as nausea, vomiting, dizziness and syncope. In the ECG records of these patients, sinus bradycardia, nodal rhythm, AV dissociation and AVcomplete block were seen. These rhythm disorders were thought to be related with vagotoni. In the second part of the study, the direct effects of toxic honey on isolated perfused rabbit heart were investigated. The effects were bradycardia and prolongation of QRS complex duration. These effects were concentration dependent and reversed by washing the preparation with normal perfusate.

KAYNAKLAR

1. Barış, İ., Özemesi, M. : *Andromedotoxin* ihtiva eden bal ile zehirlenme, klinik ve deneysel çalışma. Tübitak III. Bilim Kongresi. 59-60, 1971.
2. Baytop, T. : *Türkiyenin tabii ve zehirli bitkileri* (kitap) 178, 1908.
3. Karakaya, A.E. : *Zehirli balın grayanotoxin içeriği ve rhododendron türleri ile ilişkisinin araştırılması*. Ankara Eczacılık Fakültesi Mecmuası 7 : 111-115, 1977.
4. Pulewka, P. : *Andromedotoxin* ihtiva eden bal ve bunun zehirliliğini tayin için biyolojik bir metod hakkında. *Türk Hijyen ve Tecrübi Biyoloji Dergisi* 9 : 7-15, 1949.
5. Wood, H.B. Jr., Stromberg, V.L., Keresztesy, J.C. and Horning. E.C.C. : *Potent hypotensive agent from rhododendron maximum*. *J. Am. Chem. Soc.* 76 : 568. 1954.
6. Salbaş, K., Sonel, A. : *Rhododendron* polenleri ihtiva eden balın izole tavşan kalb kası mekanik ve elektriksel özellikleri üzerine etkileri. I. Ulusal Biyofizik Kongresinde tebliğ edilmiştir. Çapa İstanbul, 1986.
7. Salbaş, K., Sonel, A. : *Zehirli balın izole kurbağa kalbi üzerine etkileri*. 12. Ulusal Fizyoloji Kongresi Bildiri Özetleri. sayfa 21, 1986.

ÇEŞİTLİ VÜCUT DEFEKTLERİNİN ONARIMINDA KAS-DERİ FLEBLERİNİN YERİ VE ÖNEMİ

Erdem Yormuk*

Mesut Türker**

Mustafa Rıza Özbek***

Artan yoğun trafiğe bağlı olarak tırmanış gösteren trafik kazaları, endüstri, iş ve ev kazaları, ayrıca infeksiyonlar, ya da ablatif cerrahi girişimler ve hastanelerde uzun süre yatağa bağlı kalan hastalarda oluşan doku kayıpları sonucu ortaya çıkan açık yaraların onarımı yıllar boyu süregelen problemler doğurmuştur. Bu tür doku kayıplarının onarımı cerrahi kliniklerin önemli sorunlarından biri olmuş ve olmaktadır.

Kanser Cerrahisi ile uğraşan kliniklerde, geniş rezeksiyonlar sonucu oluşabilecek defekt alanların kapatılamıyacağı kuşku ve korkusu, malignitenin tümüyle çıkartılamamasına, bu nedenle büyük problemler doğuran nüklere ve hasta hayatının sonlanmasına yol açabilmektedir. Defekt alanların kapatılmasında kullanılan yöntemler, primer kapama, çeşitli deri flepleri, greft uygulamaları olmuştur (8, 9,12,13,17,19,41). Yapılan bu uygulamalarda, infeksiyon riski, eklem, kemik ve kiriş gibi zedelenebilir oluşumların yeterli oranda örtülememesi ayrıca radyoterapi uygulanmış alanlarda sonuç alınamaması, otörleri yeni ve garantili bir onarım yöntemi bulmaya itmiştir.

Deri kanlanmasıyla direkt kutaneal ve muskulokuteneal yolla sağlandığının ortaya konmasından sonra, 1960 yıllarında başlamak suretiyle «kas-deri flep yöntemi» adı altında yeni uygulamalar geliştirilmiştir (1,7,14,16,24,28,30,31,33).

Artık günümüzde kas vasküler yapısını garanti altına almak suretiyle vücudun baştan ayağa kadar olan defektlerinin kas-deri flep-

* Ankara Üniv. Tıp Fak. Plastik ve Rekonstrüktif Cerr. Anabilim Dalı Bşk. Doç. Dr.

** Ankara Üniv. Tıp Fak. Plastik ve Rekonstrüktif Cerr. Anabilim Dalı Arş. Gör.

*** Ankara Üniv. Tıp Fak. Plastik ve Rekonstrüktif Cerr. Anabilim Dalı Uz. Arş. Gör.

leri ile onarılması mümkün olabilmektedir (2,5,26,27,32,35,40,42). Ayrıca radikal mastektomilerden sonra kas-deri flepleri kullanarak meme rekonstrüksiyonu da yapılabilmektedir (6,10,21,25,29,36,37). Ancak kas donör alanlarının iyi değerlendirilmesi bu alanda oluşabilecek iz ve fonksiyon kayıplarının minimal olması da akıldan çıkarılmamalıdır.

GEREÇ ve YÖNTEM

Ankara Üniversitesi Tıp Fakültesi Plastik ve Rekonstrüktif Cerrahi Anabilim Dalımızda, 1984-1986 yılları arasında çeşitli nedenlerle oluşan vücut defektlerinin onarımında 22 kas-deri flebi uygulanmış olup, kullanılan kas-deri flepleri ve olgularımız Tablo - I'de gösterilmiştir.

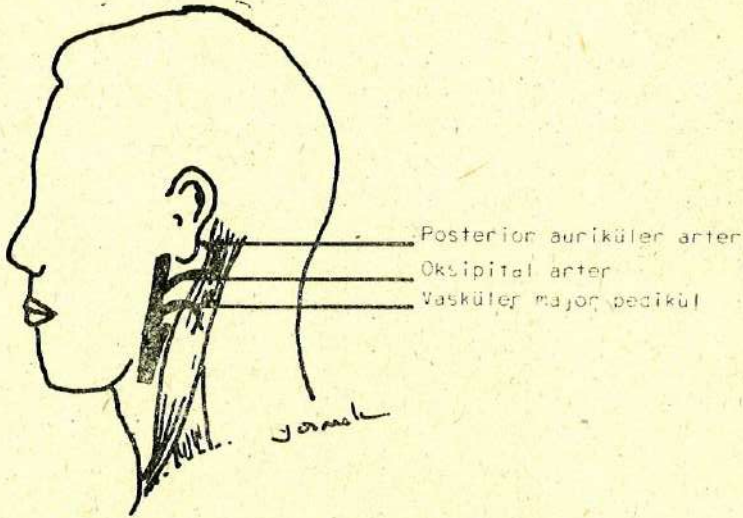
Tablo - I : Kliniğimizde kullanılan Kas-deri flepleri

YAŞ GRUBU	OLGU SAYISI	PATOLOJİ						KULLANILAN KAS-DERİ FLEPLERİ						
		Yanık sekeli	İnfeksiyon	Trafik kazası	İş kazası	Bası ülseri	Tümör	Sternokleideomastoid	Trapezius	Latissimus dorsi	Tensor fasyalata	Gluteus maksimus	Gracilis	Gastroknemius
0-15	2	1	—	—	1	—	—	—	1	—	—	—	—	1
16-30	8	—	—	3	1	2	2	1	—	1	—	2	1	3
31-45	4	—	1	—	—	2	1	—	—	1	1	2	—	—
46-60	8	—	—	—	1	2	5	2	—	—	1	2	—	3
Toplam	22	1	1	3	3	6	8	3	1	2	2	6	1	7

İki yıllık dönem içerisinde Anabilim Dalımıza başvuran geniş doku kayıpları bulunan hastaların etyolojik değerlendirilmesinde; yanıkların % 4,5, infeksiyonların % 4,5, trafik kazalarının % 13,6, iş kazalarının % 13,6, basi ülserlerinin % 27,4, tümörlerin % 36,4 olduğu saptanmıştır.

Sternokleideomastoid Kas-Deri Flebi :

Kasın derin ve yüzeysel olmak üzere iki karnı vardır. Derin bölümü klavikula yüzeysel bölümü sternumdan başlar. Birleşen bu iki huzme mastoid çıkıntıda sonlanır. Kanlanması; üstte oksipital arter, ortada



Şekil 1 - Sternokleideomastoid kasın şematik görünümü.

süperior tiroid, altta thyrocervical turunkus aracılığı ile olur. Inner-vasyonu N. Accesorius tarafından sağlanır (Şekil - 1).

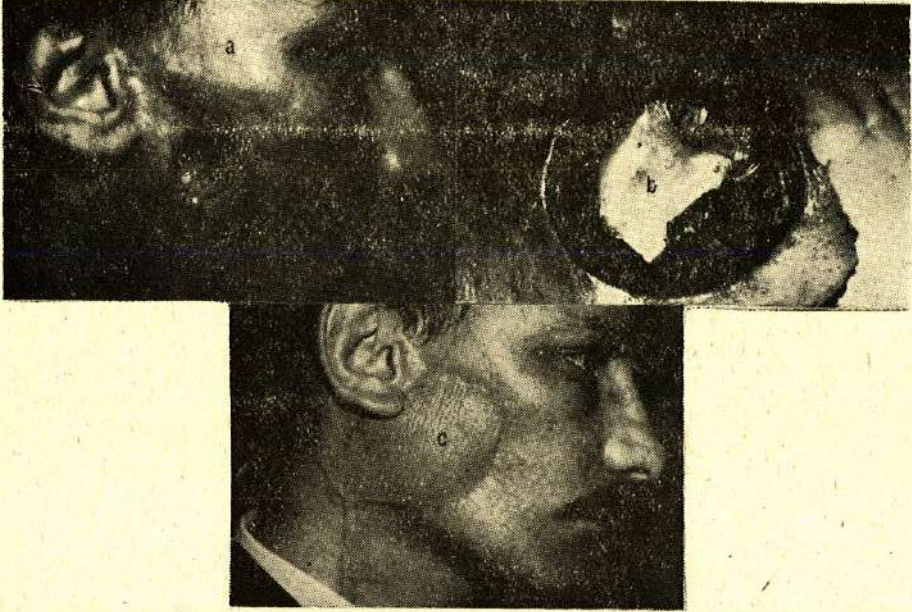Bir olgumuzda, yanakta, ağız içerisinde lokalize olan kanser, deri ve mukozayı içerecek şekilde tam kalınlıkta çıkarıldıktan sonra, hazırlanan SKM kasderi flebinin deri kısmı mukozaya gelecek biçimde transpoze edildikten sonra yanaktaki defekt alan kas üzerine konulan greft ile onarılmıştır.

İkinci olguda, yanaktaki tümör ve etrafındaki doku mandibula kemiğine kadar geniş olarak eksize edilip çıkarıldıktan sonra, defekt SKM kas-deri flebi ile kapatılmıştır (Şekil - 2).

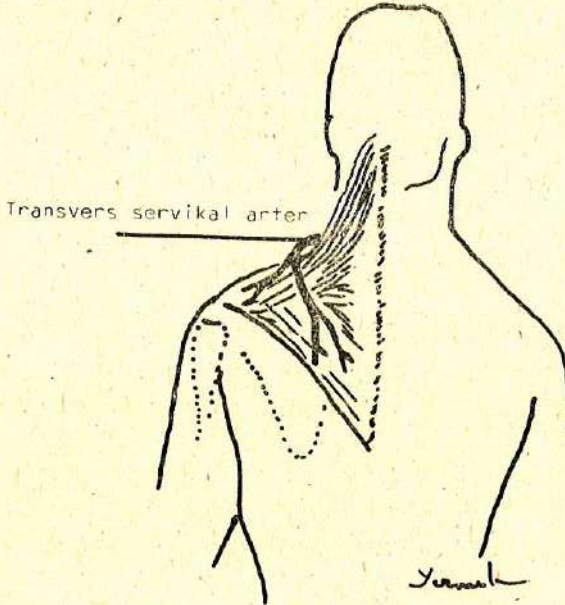
Üçüncü olgumuzda; larenjektomiden sonra özefagusta oluşan defektin onarımında SKM kas-deri flebi uygulanmıştır.

Trapezius Kas-deri Flebi :

Sırtın en yüzeysel kasıdır, ince olmasına karşın genişliği sayesinde, kasın fizyolojik kesiti ve kasılırken oluşturduğu kuvvet büyüktür. Kasın üst bölümü septum nuhea, orta bölümü 1-5 torakal vertebralardan, alt bölümü ise 6 - 12. torakal vertebralardan başlayarak, klavikula, akromion ve spina skapula'da sonlanır. Kanlanması, oksi-



Şekil 2 - a - Yanakta lokalize deri kanserinin görünümü.
 b - Tümörün mandibula kemiğine kadar eksize edilmiş hali
 c - Defekt alanın SKM kas-deri flebi ile onarıldıktan bir yıl sonraki görünümü.



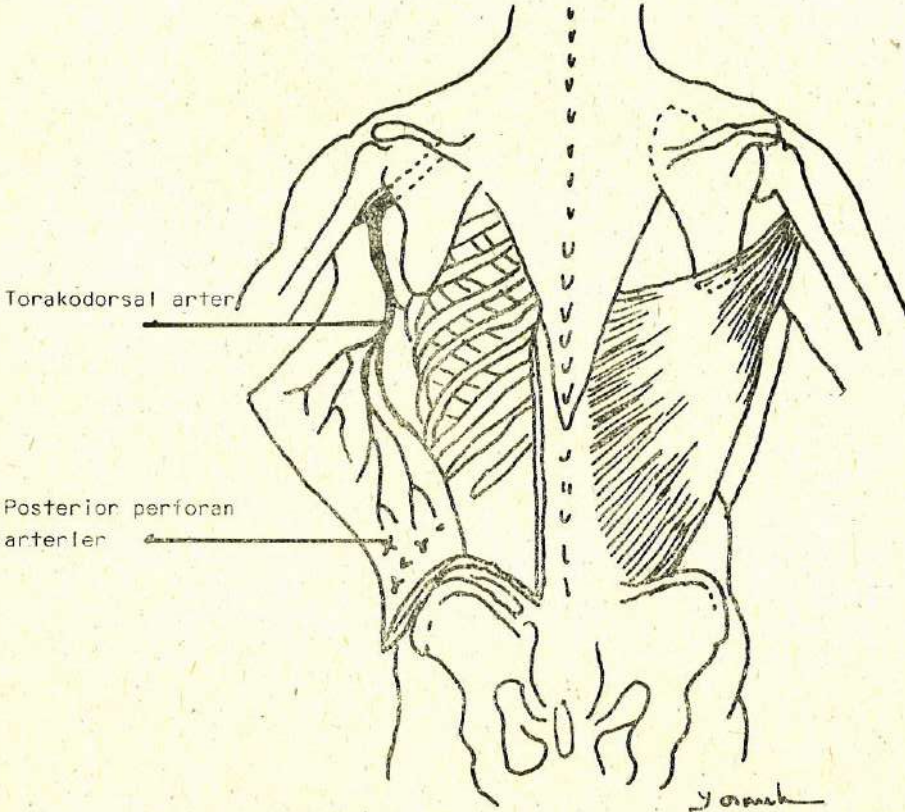
Şekil 3 - Trapezius kasının çizgisel görünümü.

pital, transvers servikal ve supraskapuler arterden sağlanır. Kasın innervasyonu n. accecorious aracılığı ile olur (Şekil - 3).

Boyun bölgesindeki yanık kontraktürünün rekonstrüksiyonunda bir olguda trapezius kas-deri flebi kullanılmıştır.

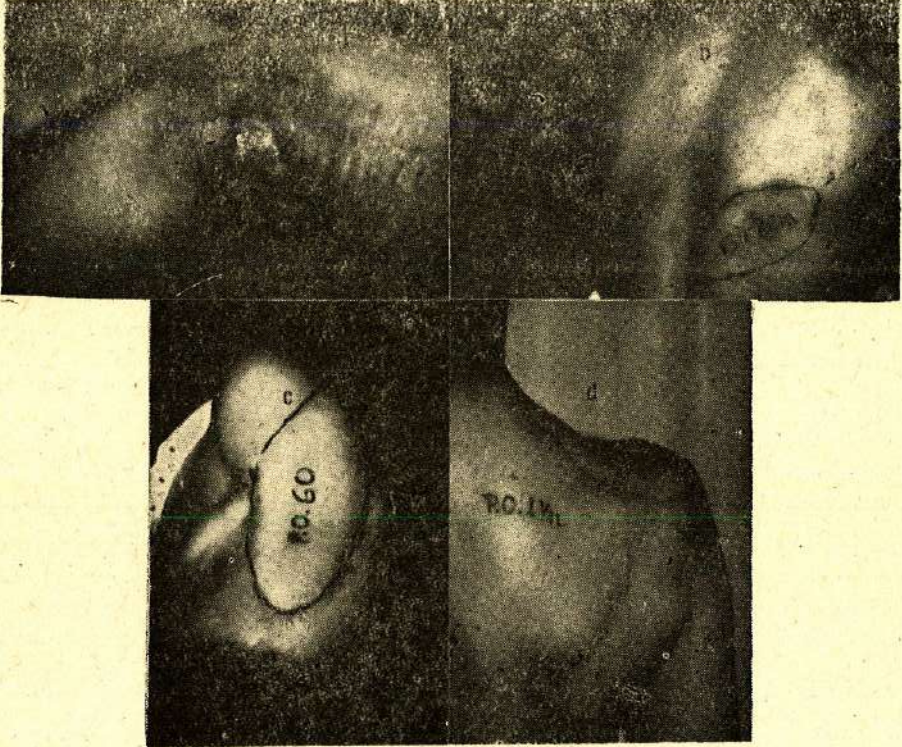
Latissimus dorsi Kas-deri Flebi :

Sırtın en geniş kasıdır, 7 - 12 torakal ve bütün lumbal vertebraların spinal çıkıntılarından, krsta sakralis medianın üst, krsta ilia-kanın arka kısmından ve 9 - 12. kaburgalardan geniş ve yassı bir kirişle başlar, sağlam bir kirişle krsta tüberküli minörise yapışarak sonlanır. Kanlanması torako dorsal arter ve posterior perforan daller aracılığı ile sağlanır. Bu nedenle beslenmesi bozulmaksızın kas, geniş bir ark rotasyonu ile bir çok vücut bölgesine taşınabilir. Sinirlerini torako-dorsal ve interkostal dallardan alır (Şekil - 4).



Şekil 4 - Latissimus dorsi kasının topoğrafik görünümü.

Omuz bölgesinde lokalize bir dermatofibrosarkom olgusunda tümör geniş olarak eksize edildikten sonra, defekt alan latissimus dorsi kas-deri flebi ile onarıldı (Şekil - 5).



Şekil 5 - a - Daha önce üç kez ameliyat edilmiş omuz bölgesinde dermatofibrosarkom olgusu.
 b - 8x15 cm ebadında planlanan latissimus dorsi kas-deri flebi.
 c - Onarımdan 2 ay sonraki omuz bölgesi.
 d - Donör ve akseptör alanların bir yıl sonraki görünümü.

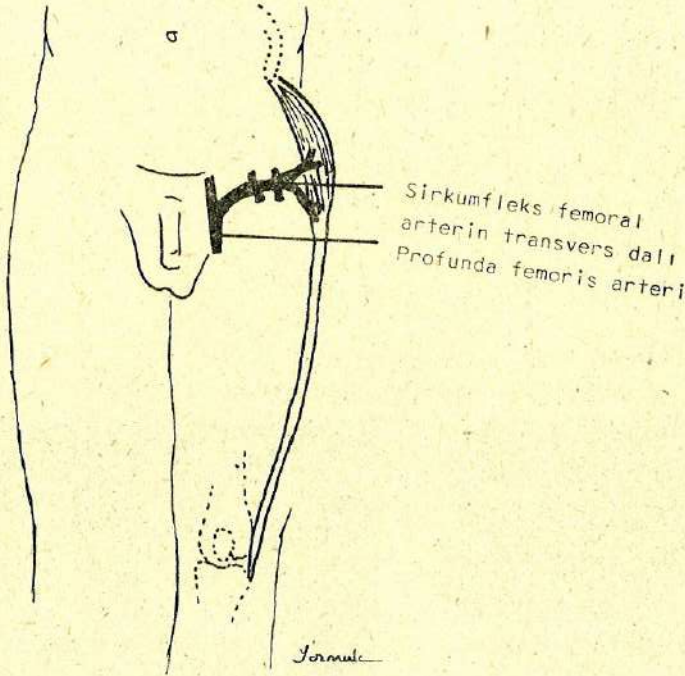
Bir başka olgumuzda ise, aynı kas-deri flebi meme rekonstrüksiyonu amacı ile kullanılmış olup, aynı seansta kas altına 2000 cc lik silastik meme protezi yerleştirilmiştir. Üç ay sonra aynı hastanın sağlam memesine, simetriyi sağlamak amacı ile reduction mammoplasti uygulanmış, diğer memeye yeni areola kompleksi yapılmıştır.

Tensor fasya lata Kas-deri Flebi :

Uyluk yan tarafında lokalize olan kas, femoral arterin lateral sirkumfleks terminal dalından beslenir. Motor innervasyonu superior

gluteal sinir aracılığı ile sağlanır (Şekil - 6). Fonksiyon kaybı olmaksızın 12x25 cm boyutlarında kas-deri flebi olarak hazırlanabilir.

Bu kas-deri flebi, bir olgumuzda, gluteal bölgede hatalı enjeksiyon sonucu oluşan geniş doku kaybını onarmak amacı ile, bir diğer olgumuzda ise hatalı radyoterapi uygulanması sonucu ingiunal bölgede oluşan defektin kapatılmasında kullanılmıştır.



Şekil 6 - Tensor fasya lata kasının çizgisel görünümü.

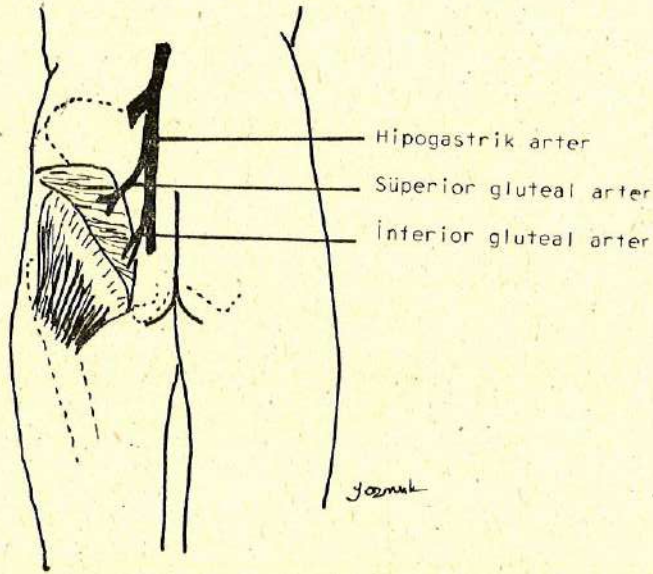
Gluteus Maksimus Kas-deri Flebi :

Gluteal bölgede lokalize romboid biçimdeki kas, üst ve alt gluteal damarlarla beslenir, gluteal sinir tarafından innerve edilir (Şekil - 7).

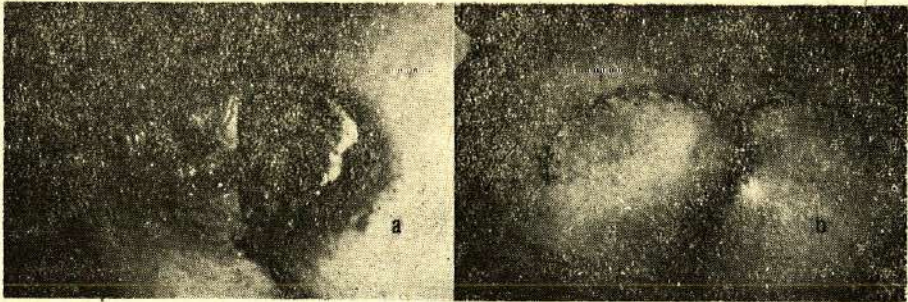
Altı olguda, bası yaralarının rekonstrüksiyonunda gluteus maksimus kas-deri flebi kullanılmıştır (Şekil - 8).

Gracilis Kas-deri Flebi :

Uyluğun medialinde yüzeysel olarak lokalize olan bu kas os pubis alt kolundan başlar tüberositas tibiada sonlanır. Kanlanması femoral arterin derin dalı aracılığı ile olur (Şekil - 9).



Şekil 7 - Gluteus maksimus kasının çizgisel görünümü.

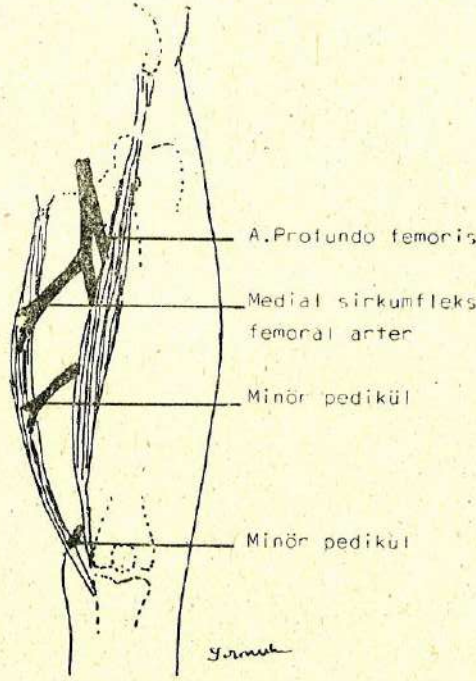


Şekil 8 - a - Paraplejik bir hastada uzun süre yatağa bağlı kalma sonucu oluşan bası yarası,
b - Gluteus maksimus kas-deri flebi ile onarılmış görünümü.

Bu kas deri flebi genellikle ürogenital bölge defektlerinde kullanılmaktadır ki, biz de bu kas-deri flebini skrotumdaki defekt alanın kapatılmasında kullandık (Şekil - 10).

Gastroknemius Kas-deri Flebi :

Kas iki baş halinde femur kondillerinin arka üst kısımlarından ve fasya popliteadan başlar, iki baş birleştikten sonra sonuç kirişi daha derinde bulunan soleus kirişi ile birleşerek Aşil tendonunu yapar.



Şekil 9 - Gracilis kası ve kanlanması.

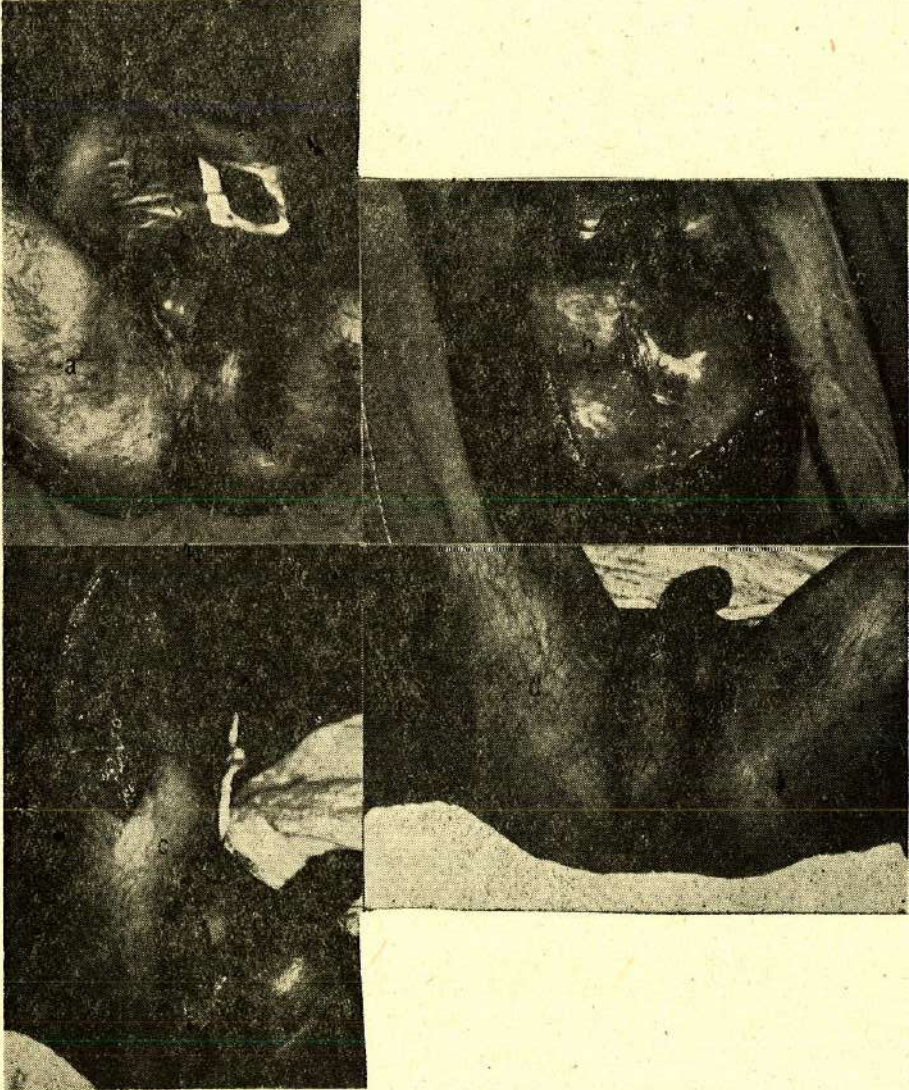
Vasküler pedikülü popliteal arterin bir dalı olan sural arterden gelir. Bu nedenle flep kaldırılırken popliteal arterin 5cm altına kadar serbestleştirilebilir. Böylece geniş bir ark rotasyonu sağlanabilir. Kas n. tibialis tarafından innerve edilir (Şekil - 11).

Bu kas-deri flebi 3 olguda topuk bölgesindeki doku kayıplarının onarımı için 4 olguda pretibial defektlerin kapatılmasında kros kas-deri flebi halinde kullanılmıştır (Şekil 12).

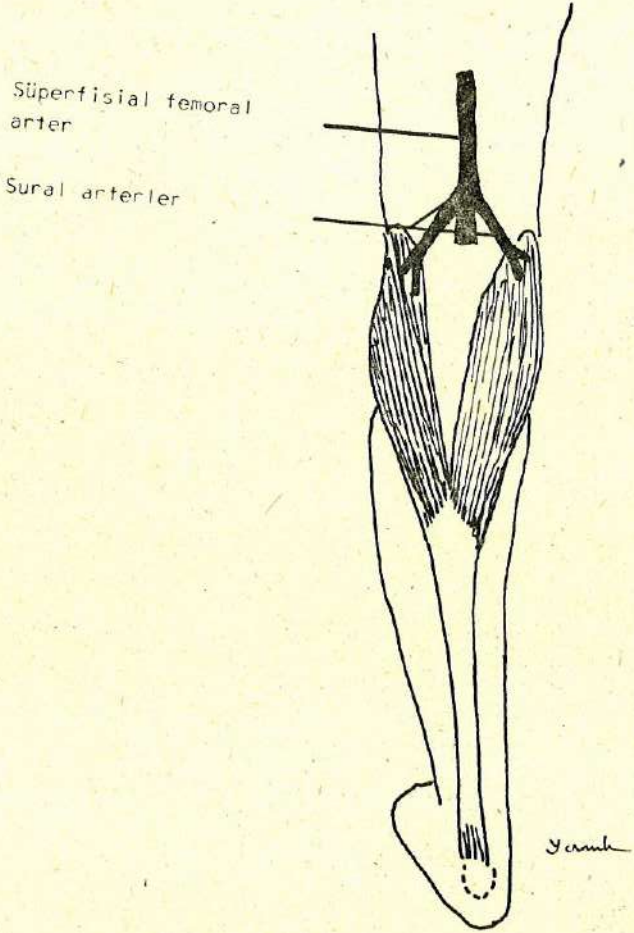
TARTIŞMA VE SONUÇ

Herhangi bir kas-deri flebini seçmeden önce cerrahın flebin anatomisine çok iyi hakim olması gereklidir. Özellikle dominant vasküler pedikülün canlılığını koruyabileceği uzunluğu belirleme, ayrıca flebin rotasyon arkının doğru ve tam olarak tesbiti oldukça önemli bir konudur.

Özellikle göze yansıyan baş ve boyun defektleri ,lokal ya da uzak-tan hazırlanan deri flepleri ile kapatılmasına rağmen bazen mukozayı içine alan ablatif tümör cerrahisinden sonra oluşan defektlerin tek tabaka halinde kapatılması problemler yaratmıştır. Ağız bölgesi tam



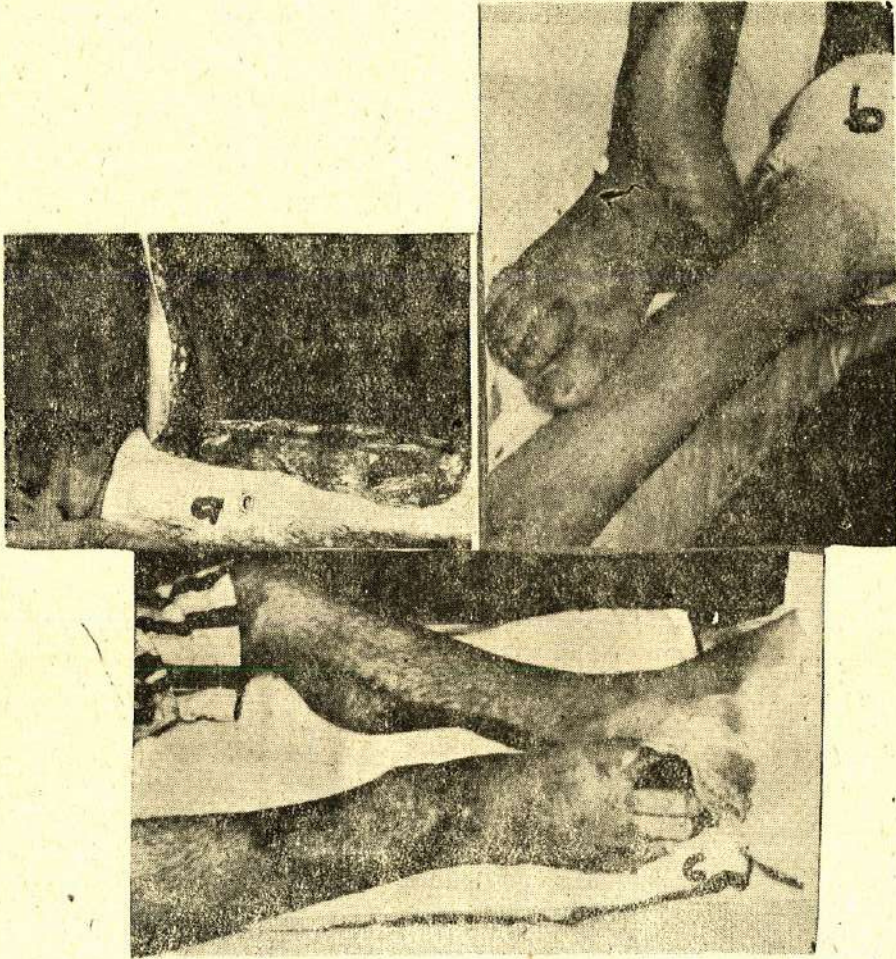
Şekil 10 - a - Defekt alanı infeksiyondan korumak için kolostomi uygulanmıştır.
b - Geniş skrotal defekt alan,
c - Kas-deri flebinin hazırlanışı,
d - Defekt alanın kapatılmış görünümü.



Şekil 11 - Gastroknemius kasının lokalizasyonu ve damarlanması.

kalınlıktaki defektlerinin astarlı ya da astarsız lokal deri flepleri ile kapatılması hem zaman almakta hem de infeksiyon riski nedeniyle başarısızlıkla sonuçlanmaktadır (5,18,23,42).

Kas-deri fleplerinin uygulama alanına girmesinden sonra Owens'in sternomastoid flepleri kullanması oral bölge defektlerinin dinamik rekonstrüksiyonuna yeni bir yaklaşım sağlamıştır (34). Ağız çevresi tümörü nedeniyle ameliyat sonucu radyoterapi uygulanmış alanların kapatılmasında hatta kemik grefti gerektiren durumlarda sternokleidomastoid kas-deri flebi başarılı sonuçlar vermektedir (42).



Şekil 12 - a - Gastrocnemius kas-deri flebinin hazırlanması,
 b - Kros kas-deri flebi olarak defekte aktarılmış görünüm,
 c - Üç hafta sonra, flep pedikülünün kesilerek her iki ayağın serbestleştirilmiş görünümü.

Rapyoterapi görmüş bölgede, damar obliterasyonu ve doku skat-rizasyonu sonucu beslenme oldukça bozulmaktadır, bu gibi defektlerin kapatılmasında, kanlanması yeterli bir fleple onarım fikri ortaya çıkmıştır ki bu da ancak kas-deri flepleri ile sağlanabilmektedir (11,13, 20).

Tümöral olgularda geniş deri eksizyonu ve anatomik bariyerlere kadar (fasya,periost, perikondrium, kıkırdak ve kemik) çıkarıldıktan

sonra oluşan defekt alanların deri, derialtı ve kalın kas yapısını içeren üç boyutlu kas-deri flepleri ile kapatılması, hem kontür düzeltilmesi hem de flep beslenmesi açısından bir garanti oluşturmaktadır (1,6,27,35).

Diğer yandan meme kanseri nedeni ile mastektomi uygulanmış hastalarda meme rekonstrüksiyonunda tatminkar olmayan çeşitli yöntemler kullanılmıştır (3,4,15,25,39). Bu gibi girişimlerde donör alanlarda geniş ve gergin insizyon nedbelerinin oluşması ayrı bir problem olarak karşımıza çıkmaktadır. Halbuki Latissimus dorsi kas-deri flebi ile yapılacak onarım, hem gerçek bir meme kontürü elde etmekte hem de donör alan insizyonunun sırt bölgesinde gizli kalması nedeni ile daha geçerli bir yöntem oluşturmaktadır (10,29).

Tümör dışında kalan kaza ya da infeksiyonlar sonucu oluşan defektlerin iyileşmesi ve kapatılma konusu son yıllarda değişik boyutlara ulaşmış olup bu gibi yaralar infeksiyon riski ortadan kaldırıldıktan sonra tek seansta kas-deri flepleri ile kapatılmaktadır (30,38,42). Devamlı yatağa bağlı kalma zorunda olan paraplejik hastalarda gelişen bası yaraları, tekrarlama problemi taşıyan ve devamlı rekonstrüksiyonu gerektiren bir konudur. Bu gibi yaralarda kas-deri fleplerinin kullanılması, yaranın tekrarlama riskini azaltmakta ve hatta o bölgede duyu da sağlanabilmektedir.

Dış ürogenital bölgede oluşan geniş doku kayıplarının kapatılmasında özellikle grasilis kas-deri flebi kullanılmaktadır (24,33).

Kazalar sonucu, bacak 1/3 alt kısmında oluşan doku kayıpları beslenme ve onarım bakımından büyük problemler doğurmaktadır. Bu gibi yaralanmalarda bilinen klasik yöntemlerin çok vakit alması ve sıklıkla başarısız kalması gastroknemius kas-deri flebinin kullanım alanına girmesiyle yeni bir boyuta ulaşmıştır. Böylece tibia ve fibulada oluşan kemik kayıplarının onarılabilmesi için gerekli, beslenmesi mükemmel tam kalınlıkta doku onarımı sağlanabilmektedir.

Daha önce etyolojik yüzdelerini verdiğimiz vücut defektleri, sadece Plastik Cerrahiye değil, Genel Cerrahi, Ortopedi, Üroloji, Fizik Tedavi, Nöroloji ve Dahiliye Anabilim Dallarını yakinen ilgilendirmektedir. Bu gibi yaralanmalarda Anabilim Dalları arasında yapılacak konsültasyonlar ne kadar erken olursa onarımın başarısı da o kadar artacaktır.

Kadının sekonder seks karakterini yansıtan memelerden birinin mastektomi sonucu alınması, dışının psişik hayatında büyük bir darbe oluşturmaktadır. Artık günümüz modern cerrahi inancına göre tümörün yapısı ne olursa olsun, gerçek operabilite kriterlerine uyularak yapılan mastektomilerden kısa bir süre sonra kas-deri flepleri ile yapılacak meme rekonstrüksiyonu hastayı içine düştüğü bunalımdan kurtaracaktır.

Anabilim Dalımızda, çeşitli vücut defektlerinin onarımında kullandığımız 22 kas-deri flebi uygulamasından elde ettiğimiz sonuçlar, geniş defektlerin kapatılmasında bu fleplerin çok olumlu sonuçlar verdiği kanaatini doğurmuştur.

ÖZET

Çeşitli nedenlerle, vücutta oluşan geniş doku defektlerinin güvenilir bir şekilde kapatılması ancak kas-deri flepleri ile sağlanabilmektedir. Transpozisyon için seçilen kasın anatomisi ve damar yapısının iyi bilinmesi, başarı şansını artıracaktır. Bu tür fleplerin kanlanmalarının yeterli olması, deri, derialtı ve kas dokusunu içermeleri, üç boyutlu vücut defektlerinin kapatılması yanında, meme rekonstrüksiyonunda, çok başarılı sonuçlar vermektedir.

Bu makalede iki yıllık süre içerisinde Anabilim Dalımızda kullandığımız 22 kas-deri flepleri uygulamasından aldığımız deneyimler vurgulanmıştır.

SUMMARY

The importance and use of musculocutaneous Flaps in the Reconstruction of various Body Defects

Due to several reasons the procedure of closing wide tissue defects reliably is only possible with musculocutaneous flaps. A good knowledge of the anatomy of the muscle chosen for transposition and its arteries, will enhance the chances of success. These flaps have excellent circulation and contain both cutis, subcutis and muscle tis-

sue, thus they give very successful results in the reparation of three dimensional tissue defects and also in breast reconstruction.

In this paper, our experience with twentytwo musculocutaneous flaps we have worked with in a period of two years at our department has been emphasized.

KAYNAKLAR

1. Arıyan, S. : The pectoralis major musculotaneous flaps. A versatile flap for reconstruction in the head and neck. *Plast. Reconstr. Surg.* 63 : 73, 1979.
2. Arıyan, S. : Further experiences with the pectoralis major myocutaneous flap. For the immidiate repair of defects from exicions of head and neck cancers. *Plast. Reconstr. Surg.* 64 : 605, 1979.
3. Alexander, J.E., Block, L.I. : Breast reconstruaction following radical mastectomy. *Plast. Reconstr. Surg.* 40 : 175, 1967.
4. Arnold, P.G., Hartrampf, C.R., Jurkiewitz, M.J : One stage reconstruction of the breast using the transposed grater omentum. «Case report» *Plast. Reconstr. Surg.* 57 : 520, 1976.
5. Aytemiz, C., Yormuk, E., Barış, C., Öztan, C. : Vücut defektlerinin onarımında kas-deri fleplerinin kullanılışı. *Gül. As. Tıp Akd. Bül.* 25 : 1175, 1983
6. Aytemiz, C., Yormuk, E., Çivi, İ., Selmanpakoğlu, N : Mastektomilerden sonra latissimus dorsi kas-deri flebi ile meme onarımı. *Gül. As. Tıp Akd Bül* 25 : 769, 1983.
7. Bakamjian, V.Y. : A technique for primary reconstruction of the palate after radical maxillectomy for cancer. *Plast. Reconstr. Surg.* 31 : 103, 1963.
8. Bakamjian, V.Y., Littlewood, M. : Cervical skin flaps for intraoral pharengeal repair following cancer surgery. *Brit. J. Plast. Surg.* 17 : 191, 1964.
9. Becker, D.W. : A cervicopectoral rotetion flap for cheek covarage. *Plast. Reconstr. Sur.* 61 : 868, 1978.
10. Bostwick, J III., Vascones, L.O., Jurkiewitz, M.J. : Breast reconstruction after radical mastectomy. *Plast. Reconstr. Surg.* 61 : 682, 1978.

11. Bunkis, J. et al : The evaluation of techniques of reconstruction of full-thickness cheek defects. *Plast. Reconstr. Surg.* 70 : 319, 1982.
12. Cholnoky, T. : The repair of extensive soft tissues of cheek. *Plast. Reconstr. Surg.* 16 : 288, 1955.
13. Converse. J.M., Campbell, R.M., Watson, W.L. : Repair of large radiation ulcers situated over the heart and brain. *Ann. Surg.* 133 : 95, 1951.
14. Desprez, J.B., Kiehn, C.L., Eckstein, W. : Closure of large meningocele defects by composite skin muscle flaps. *Plast. Reconstr. Surg.* 47 : 234, 1971.
15. Emmet, A.J.J. : Composite cone breast reconstruction two stage repair after mastectomy. *Brit. J. Plast. Surg.* 226, 1982.
16. Huston, J.T., McConchie, I.H. : A compound pectoral flap. *Aust. N.Z. Surg.* 38 : 61, 1968,
17. Ivy, R.H. : The repair of full thickness cheek defects following irradiation necrosis. *Plast. Reconstr. Surg.* 4 : 188, 1949.
18. Juri, J., Juri, C. : Advancement rotation of large cervicofacial flap for cheek repair. *Plast. Reconstr. Surg.* 64 : 692, 1979.
19. Kaplan, I., Goldwyn, R.M. : The versatility of the lateral based cervicofacial flap for cheek repairs. *Plast. Reconstr. Surg.* 61 : 390, 1978.
20. Littlewood, A.H.M. : Compound skin and sternomastoid flaps for repair in extensive carcinoma of the head and neck. *Brit. J. Plast. Surg.* 20 : 403, 1967.
21. Mathes, S.C., Bostwick, J. III. : A rectus abdominis myocutaneous flap to reconstruct abdominal wall defects. *Brit. J. Plast. Surg.* 30 : 282, 1977.
22. Mathes, S.J., Nahai, F. : Vascular anatomy of muscle classification and application. Clinical applications for muscle and musculocutaneous flap. C.V. Mosby Comp., St., Louis. 1979, p. 16
23. McGregor, I.A. : The temporal flap in intraoral cancer : Its use in repairing the postexcisional defects. *Brit. J. Plast. Surg.* 16 : 318, 1963.
24. McGraw, J.B., Messey, F.M., Shanklin, K.D., et al. : Vaginal reconstruction with gracilis myocutaneous flap. *Plast. Reconstr. Surg.* 58 : 176, 1978.
25. McGraw, J.B., Penix, J.O., Baker, J.W. : Repair of major defect of the chest wall and spine with the latissimusdorsi myocutaneous flap. *Plast. Reconstr. Surg.* 62 : 197, 1978.

26. McGraw, J.B., Fiskman, J.H., Sarzer, L.A. : The versatile gastrocnemius myocutaneous flap. *Plast. Reconstr. Surg.* 62 : 15, 1978.
27. McGarw, J.B., Magee, W.P., Kalwaic, H. : Use of the trapezius and sternomastoid myocutaneous flaps in head and neck reconstruction. *Plast. Reconstr. Surg.* 63 : 49, 1979.
28. McGraw, J.B., Vascones, L.O. : Musculocutaneous flap. Principles. *Clin. In. Plast. Surg.* 7 : 9, 1980.
29. Millard, D.R. : Breast aesthetics when reconstructing with latissimus dorsi musculocutaneous flap. *Plast. Reconstr. Surg.* 70 : 161, 1982.
30. Minami, R.T., Mills, R., Pardue, R. : Gluteus maximus myocutaneous flaps. For repair of pressure sores. *Plast. Reconstr. Surg.* 60 : 242, 1971.
31. Nahai, F., Silverstone, J., Hill, H.L., Vascones, L.O. : The tensor fascia lata musculocutaneous flap. *Ann. Plast. Surg.* 1 : 372, 1978.
32. Nahai, F., Hill, H.L., Hester, T.R. : Experiences with the tensor fascia lata flap. *Plast. Reconstr. Surg.* 63 : 788, 1979.
33. Orticochea, M. : The musculocutaneous flap method : an immediate and heroic substitute for the method of delay. *Brit. J. Plast. Surg.* 25 : 106, 1972.
34. Owens, N.A. : A compound neck pedicle designed for the repair of massive facial defects : Formation development and application. *Plast. Reconstr. Surg.* 15 : 369, 1955.
35. Quillen, C.G. : Latissimus dorsi myocutaneous flaps in head and neck reconstruction. *Plast. Reconstr. Surg.* 63 : 664, 1979.
36. Robbins, T.H. : Rectus abdominis myocutaneous flap for breast reconstruction. *Aust. N.Z.J. Surg.* 49 : 527, 1979.
37. Schneider, W.J. et al. : Latissimus dorsi myocutaneous flap for breast reconstruction. *Brit. J. Plast. Surg.* 30 : 277, 1977.
38. Stallings, J.O., Delgado, J.P., Converse, J.M. : Turnover island flap gluteus-maximus muscle for repair of sacral decubitus ulcers. *Plast. Reconstr. Surg.* 54 : 52, 1974.
39. Whalen, W.P. : Coverage of thoracic wall defects by a split breast flap. *Plast. Reconstr. Surg.* 12 : 64, 1953.

40. Wingate. G.F., Fridland, J.A. : Repair of iscial pressure ulcers with gracilis myocutaneous island flaps. *Plast. Reconstr. Surg.* 62 : 245, 1978.
41. Yashiaki, T., Hasagawa. H. : A transverse abdominal flap for reconstruction after radical operation for recurent breast cancer. *Plast. Reconstr. Surg.* 53 : 92, 1974.
42. Yormuk. E., Aytemiz. C., Güler. M. : Oral kavite ve ağız çevresi defektlerinin fleplerle onarımı. *Gül. As. Tıp Akd. Bül.* 25 : 1189. 1983.

ÇOCUKTA WILSON SİROZU VE ÇİNKO TEDAVİSİ

Gülsan Yavuz* Merih Berberoğlu** Selim Karayalçın*** Ayten Arcasoy****

Wilson Hastalığı (hepatolentiküler degenerasyon) otozomal resesif geçiş gösteren, bakır metabolizmasının doğuştan bozuk olduğu nadir bir hastalıktır. İlk kez 1912 yılında Kinnier Wilson tarafından tanımlanmıştır. Safra ile atılımındaki bir defekt ve seruloplazmin yapımındaki azalma sonucu aşırı miktardaki bakırın karaciğer, beyin, böbrekler ve korneada birikmesiyle hastalık tablosu oluşur. Erken çocukluk döneminde genellikle kronik karaciğer hastalığı şeklinde başlar, nörolojik bulguların ortaya çıkması, adolesan döneme kadar uzayabilir. Daha seyrek olarak görülen diğer bulgular ise, hemolitik anemi, artrit, koagülopatiler ve endokrinolojik bozukluklardır (1,2,3, 4,5,6).

Burada hemolitik anemi ön tanısı ile başvuran ve Wilson sirozu tanısı alan bir olgu sunulmaktadır.

OLGU :

G.T. 9 yaşında bir kız çocuğu. Halsizlik, solukluk, karnın sol tarafında kitle şikayetleri ile kliniğimiz hematoloji bölümüne yatırılmıştır. Öyküsünde 6 yaşında, prodromal belirti vermeyen bir sarılık geçirdiği ve bu dönemde çok anemik bulunarak kan transfüzyonu yapıldığı ailesi tarafından ifade edilmiştir. Daha sonra 3'er aylık aralıklarla yapılan kontrollerde patolojik bir bulgu saptanmamıştır. 1-2 ay önce başlayan halsizlik, solukluk, karnın sol tarafında bir kitle, bulantı, kusma ve melena nedeniyle kliniğimize incelenmek üzere gön-

* A.Ü. Tıp Fak. Çocuk Sağ. ve Hast. Anabilim Dalı Uzmanı

** A.Ü. Tıp Fak. Çocuk Sağ. ve Hast. Anabilim Dalı Araştırma Görevlisi

*** A.Ü. Tıp Fak. Gastroenteroloji Anabilim Dalı Uzmanı

**** A.Ü. Tıp Fak. Çocuk Sağ. ve Hast. Anabilim Dalı Profesörü

derilen hastanın özgeçmişinde, anne-baba birinci dereceden akraba, anne ve iki kardeşi sağlıklı, ailede karaciğer ve santral sinir sistemi ile ilgili hastalık tanımlanmıyor. Babanın bir kez sarılık geçirdiği ifade ediliyor.

Çok halsiz ve apatik görünümlü hastanın fizik muayenesinde, sklerada subikter, hipertelorizm, 4 x 2.5 x 4 cm. boyutlarında guatr, kalpde şidetlenmiş fonksiyonel üfürüm, mediaklavikular çizgi üzerinde 9 cm. ön aksiller çizgi üzerinde 14 cm. kosta kenarını geçen sert kıvamda splenomegali saptanmaktadır. Karaciğer, normal sınırlarında. Nörolojik muayenede patolojik bir bulgu mevcut değildir.

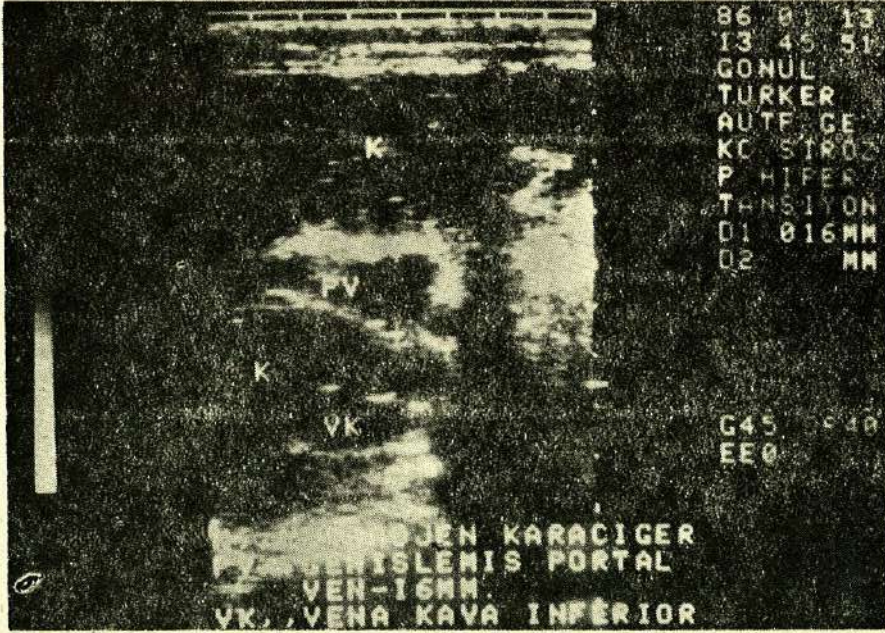
Laboratuvar bulgularına gelince;

İlk başvuruda; Hb 7 gr/dl, KK 2.940.000/mm³, BK 4600/mm³, Hkt % 19, OEV 68 µ³, retikülosit % 3, trombositler normal sayıda. Periferik yaymasında anisopoikilositoz, polikromazi dikkati çekmektedir. Kliniğimizde yattığı günler içinde; Hb 4.6 gr/dl, BK 1800/mm³ ve trombositler 30.000/mm³'e düşmüş ve pansitopeni gelişmiştir. Serum demiri 16 µgr/dl (N : 98±27), UDBK 270, TDBK 286 µgr/dl. (N : 300-360), TS % 5.5 (N : 25-50), hemoglobin elektroforezinde A₂ ve F Hb normal sınırlar içinde, anormal Hb yok, direkt ve indirekt Coombs testleri negatif bulunmuştur. Kemik iliği incelemesinde eritroid hiperaktivite dikkati çekmiştir (75 E/100 M). Demir eksikliğini açıklamak için yapılan incelemelerde feçeste gizli kan menfidir ve baryumlu özofagus grafisinde bir patoloji saptanmamıştır.

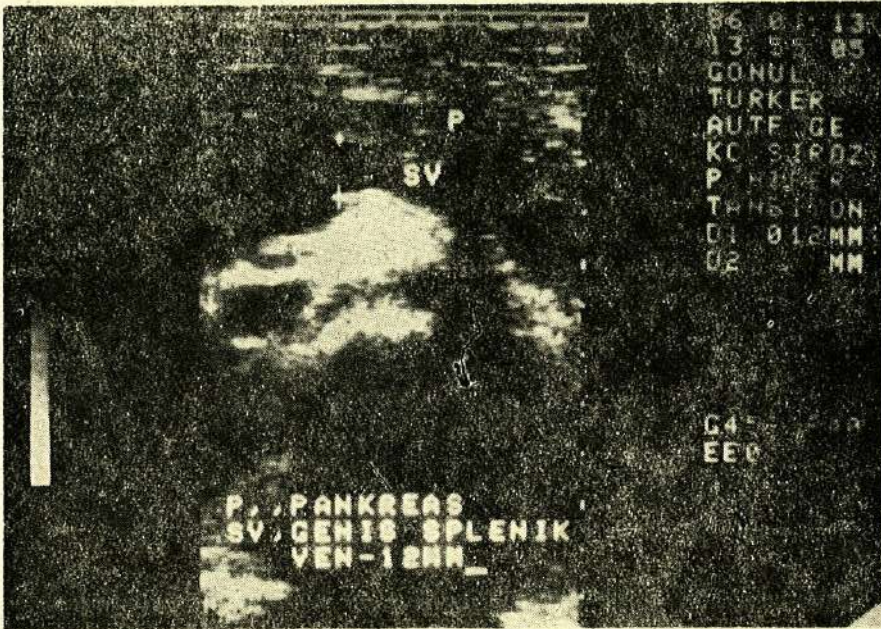
Karaciğer fonksiyon testlerinden SGOT 11 Ü/L., SGPT 8 Ü/L. Total bilirubin 0.6 mg/dl., indirekt bilirubin 0.2, direkt bilirubin 0.4 mg/dl. ile normal; total protein 5.5 gr/dl, albumin 2.8 gm/dl (hipoalbuminemi), globulin 2.7 gm/dl. ile normalin alt sınırındadır. Protrombin zamanı (PZ) 20" (kontrol 15") ve parsiyel tromboplastin zamanı (PTZ) 47" (kontrol 39") uzamıştır.

Eritrosit yaşama süresi çok kısalmış (7 gün), dalak sekestrasyonu ise artmıştır (1.7) (Normali 0.9 - 1.1).

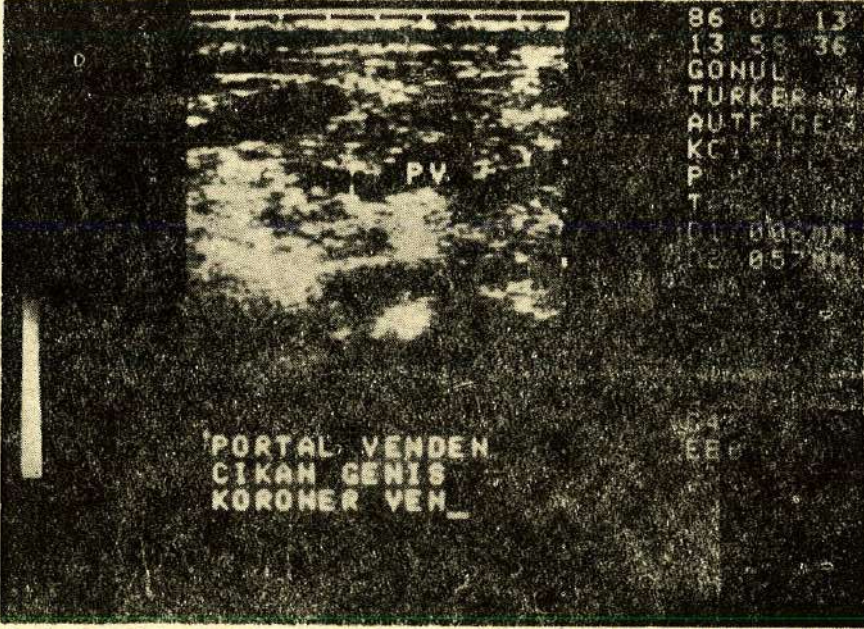Abdominal ultrasonografide, karaciğer atrofik ve parankim ekosu heterojen, portal ven 16 mm (N : 12 mm) ve splenik ven 12 mm (N : 6 mm) ile genişlemiştir. Ayrıca normalde görülmeyen ve bulunması kolleteral dolaşımın geliştiğini düşündüren vena gastrika brevis 5 mm, vena coronaria 6 mm, umblikal ven 4 mm bulunmuştur (Resim 1,2,3).



Resim 1 : Abdominal ultrasonografide, heterojen karaciğer parankimi ve genişlemiş portal ven (16 mm) görülmekte.



Resim 2 : Abdominal ultrasonografide, genişlemiş splenik ven görülmekte (12 mm).



Resim 3 : Abdominal ultrasonografide, portal venden çıkan geniş koroner ven kollateral dolaşımın geliştiğini göstermekte.

Ultrasonografik inceleme sonunda karaciğer parankim hastalığı, portal hipertansiyon, kollateral dolaşım ve portal hipertansiyona bağlı splenomegali tespit edilmiştir.

Karaciğer sirozunun nedenini bulmak amacı ile yapılan laboratuvar incelemelerinde; HBs Ag ve Anti HBs (—), HBe Ag ve Anti HBe (—), HBc Ag ve Anti HBc (—), α_1 antitripsin 4.2 mg/dl (N : 0.5-9), α fetoprotein 46.2 (N : 47-175) ile normal bulunmuştur. Serum seruloplazmin düzeyi ise 8 mg/dl (N : 18-57) ve serum bakır düzeyi 80 μ gr/dl (N : 150 \pm 37) ile düşük bulunmuştur. 24 saatlik idrarda bakır atılımı 1080 μ gr ile çok yüksektir.

Gözün biyomikroskopik incelemesinde Kayser Fleisher halkası tespit edilmiştir.

Böylece Wilson sirozu tanısı konulan hastaya D-Penisillamine tedavisine alternatif olarak bildirilen çinko sülfat tedavisine başlamadan önce, hastamızda değişik kompartmanlarda çinko düzeyi saptan-

di. Ayrıca çinko absorpsiyon testi yapıldı. Plazma çinko $48 \mu\text{gr/dl}$ (ortalama \pm SEM, 76 ± 1.49), eritrosit içi çinko $12.2 \mu\text{gr/dl}$ (ortalama \pm SEM : 11.42 ± 1.49). Çinko absorpsiyon testi : açlık Zn $48 \mu\text{gr/dl}$, 1 saat Zn $97.5 \mu\text{gr/dl}$, 2. saat Zn $88.5 \mu\text{gr/dl}$, 4. saat Zn $84 \mu\text{gr/dl}$ ile sirozlu hastalarda beklenen düşük çinko absorpsiyon eğrisi gösterdi.

Hastaya, $2 \times 200 \text{ mg/gün}$ dozda çinko sülfat (90 mg. elementer çinko) tedavisine başlandı. Ayrıca 2 kez kan transfüzyonu yapıldı ve demir açığı İM olarak kapatıldı. Guatr yönünden ayrıca incelenen hastada; T_3 $0.6 \mu\text{g/ml}$ (N : 0.55-2.5), T_4 $6.3 \mu\text{g/dl}$ (N : 4.5-12), TSH 1.3 UI/ml (N : 0-4) düzeyleri normal bulundu, eutroid guatr olarak değerlendirildi ve Levatron tedavisine başlandı.

TARTIŞMA

Anemi; subikter, splenomegali, retikülositoz, kemik iliğinde eritroid hiperaktivite, 6 yaşında geçirdiği kısa süreli sarılık ve bu dönemde kan transfüzyonuna gerek duyulacak derecede anemi gelişmesi nedeniyle, hemolitik anemi yönünden incelemeye alınan hastamızda, serum demirinin ve transferrin saturasyonunun düşük bulunması dikkatimizi çekmişti. Retikülositoz ve demir eksikliği birlikte dikkate alındığında kanama akla gelebilir. Melena anemnezine rağmen, gaitada gizli kan negatif ve baryumlu özofagus grafisi normal bulunmuştur. Trombositopeni nedeni ile endoskopik muayeneden vazgeçilmiş, ultrasonografik incelemede, karaciğer parankim hastalığı, portal hipertansiyon, kollateral dolaşım ve splenomegali saptanmıştır. Karaciğer parankim hastalığı nedenleri arasında çocuklarda Wilson sirozunun da düşünülmesi gerektiğinden, bu yönde inceleme yapılmış, seruloplasmin düzeyinin düşük bulunması, Kayser-Fleisher halkasının görülmesi ve idrarla atılan bakırın çok yüksek düzeylerde saptanması ile Wilson sirozu tanısı konulmuştur. Böylece, hastada tesbit ettiğimiz demir eksikliği, portal hipertansiyona bağlı olarak gelişen kollaterallerden gizli kanamaya bağlanmıştır.

Düşük seruloplasmin düzeyi (20 mg/dl) ve Kayser-Fleisher halkasının görülmesi hastaların büyük çoğunluğunda Wilson sirozu ta-

nısı konulabilmesi için yeterlidir. Ancak Wilson hastalığında % 5 oranında seruloplasmin düzeyi 20-30 mg/dl olabildiğinden ve Kayser-Fleisher halkası da her zaman görlemediğinden, 24 saatlik idrarda bakır atılımının ölçlmesi, karaciğer biopsisi ve radyoaktif bakır yükleme testlerinin de yapılması bu durumlarda gerekli olabilir (1,3).

Wilson hastalığında karaciğerin olaya katılmasıyla deđişik klinik formlar gelişebilmektedir. Hastamızda da hipersplenizm ve portal hipertansiyonun geliştiđi kronik karaciğer hastalığı bulguları mevcuttu (1).

Wilson sirozu, çocukluk döneminde genellikle kronik karaciğer hastalığı şeklinde kendisini göstermektedir. Mc Intyre ve arkadaşlarının serilerinde ise, hastaların yaklaşık % 15'inde başlangıçta hemoliz bulguları olduđu bildirilmektedir (6). Wilson sirozunda zaman zaman hemolitik anemi gelişebilir ve çok defa da diđer bulgular ön plânda olduğundan gözden kaçabilir. Hastamızın 6 yaşında kan transfüzyonuna ihtiyaç gösterecek şekilde sarılık geçirmesi, Wilson sirozunda bakır toksisitesine bađlı olarak gelişen bir hemolitik krizi akla getirmektedir.

Bakır toksisitesine bađlı hemolitik anemiler, deneysel olarak hayvanlarda ve intihar amaçlı olarak insanlarda gösterilmiştir. Wilson sirozunda uzun süre karaciğerde biriken bakır, karaciğer hücrelerini harap etmekte ve plazmaya döklmektedir. Düşk seruloplazmin düzeyi sebebiyle plazmada serbest kalan bakır ise, eritrositler üzerine toksik etki yaparak (oksidatif stres) hemolize neden olmaktadır. Bu tip hemolitik epizodların kendi kendini sınırladığı düşünlmektedir. Şöyle ki; fazla miktardaki bakır karaciğerden atıldıktan sonra, karaciğerde bakır düzeyi düşer, bu dönemde idrarla atılan bakır miktarı artar ve sonuçta plazma bakır düzeyi normale döner. Böylece eritrositler üzerinde olan toksik etki ortadan kalkar (10).

Tedavide D-penicillamine'nin oldukça fazla olan yan etkilerine ilâveten hastaların % 10'unda intolerans geliştiđi bildirilmektedir (12, 13). Bu nedenle, hastamızda D-penicillamine ve trientine-dihydroch-

loride tedavisine alternatif olarak sunulan $ZnSO_4$ tedavisi başlanmıştır.

Bilindiği üzere, karaciğer sirozunda idrarla çinko kaybına bağlı olarak gelişen çinko eksikliği çeşitli araştırmacılar tarafından da gösterilmiştir (7,8,9). Gerçekten de hastamızda plazma çinko düzeyi düşmüş ve çinko absorpsiyonu, çinko tolerans testinde de görüleceği üzere azalmıştır.

Çinko tedavisi Wilson sirozunda ilk defa 1961 yılında kullanılmış ve son zamanlarda yeniden önem kazanmıştır (11,12). Oral çinko tedavisinin toksisitesi düşük ve uzun süre kullanılmasıyla da negatif bakır balansının olduğu, IV radyoaktif bakır yükleme testi ve karaciğer biopsilerinde dokuda bakır miktarının azalmasıyla gösterilmiştir. Yine akut nörolojik bulguları olan hastalarda bile çinko tedavisi ile bulguların gerilediği bildirilmiştir. Ayrıca bu hastaların D-penicillamine ve trientine-dihydrochloride tedavisine yanıt vermeyen veya toksik etkiler nedeniyle tedavinin ara verildiği hastalar olması da önemlidir (11,12,13). Çinko, tedavi amacıyla yüksek dozda kullanıldığında, gastrointestinal sistemde, bakır ve çinko metallerini bağlayan bir protein olan metallothionein sentezini artırır ve kendisi de bu proteine bağlanır. Metallothionein'in bakıra affinitesi çinko-dan fazladır. Gıdalarla alınan bakır intestinal mukoza hücrelerine geldiğinde metallothioneine bağlı olan çinko ile yer değiştirir ve onun yerini alır. Bu yolla büyük miktarlardaki bakır bu hücreler içinde kalır ve hücrelerin lümenine dökülmesiyle birlikte vücuttan bakır kaybı olur (11,12,14).

Önemli miktarlardaki bakır, endojen kaynaklardan gastrointestinal sisteme atılır. Bilier bakırın büyük ölçüde absorbe edilememesine karşılık, tükürük ve mide sıvısından yeniden absorbe edilir. Bu non-bilier bakır emilimi de metallothionein'in bakırı bağlamasıyla bloke edilir. Bakır emiliminin önlenmesiyle sonuçta negatif bakır balansı sağlanmış olur. Etki mekanizmasından anlaşıldığı gibi, D-penicillamine kupriuretik bir ajan olmasına karşılık, çinko kuprikopreik bir ajandır (11).

Wilson sirozunda çinko tedavisinin potansiyel değeri çinkonun düşük toksisitesi ile artmaktadır. Bugüne kadar çinko tedavisi ile ilgili toksik belirtiler gösterilememiştir (11,12,13).

Hasta çinko tedavisi başlandıktan 2 ay sonra kontrole geldi. Genel durum daha iyi idi. Solukluğu geçmişti. Çevreye karşı ilgisinin ve fizik aktivitesinin arttığı ailesi tarafından belirtildi. Serum Zn düzeyi ölçüldü ve 66 µgr/dl. ile düşüklüğü sürüyordu. Çinko tedavisine devam etmeleri istenildi. Altı ay sonra aldığımız bir mektupta, çocukta ani olarak şiddetli bir sarılığın başladığı ve akut hemolitik bir krizi düşündürülen tablo içinde çok kısa sürede hastaneye bile götürülmeden exitus olduğu öğrenildi.

ÖZET

Hemolitik anemi belirtileri ile incelenen ve sonuçta Wilson sirozu tanısı konan 9 yaşında bir olgu sunulmuştur.

Anemi, ikter, splenomegali, retikülositoz, kemik iliğinde eritroid hiperaktivite gösteren hastada, demir eksikliğinin nedeni araştırılırken, yapılan ultrasonografide karaciğerde sirotik değişiklik, portal vende ileri derecede genişleme saptanmıştır.

Çocukluk yaşlarında siroz nedenleri arasında Wilson hastalığını da düşünerek yapılan incelemeler sonunda Wilson hastalığı tanısı kesinleşmiştir. Çinko tedavisinde başlanan hasta ancak kısa bir süre izlenebilmiştir. Ailenin ifadesine göre birdenbire gelişen bir anemi ve sarılık ile hasta çok kısa sürede kaybedilmiştir.

SUMMARY

Wilson's Cirrhosis in Childhood and Zinc Treatment

A 9 year-old girl is presented with signs of hemolytic anemia; diagnosed as Wilson cirrhosis.

The case showed anemia, icter, splenomegaly, reticulocytosis and erythroid hyperactivity in bone marrow. While investigating the cause of iron loss cirrhotic changes in the liver and widening in the portal vein were found by ultrasonography.

The diagnosis was confirmed to be Wilson's disease. The patient was given oral zinc therapy and followed only for a short period of time. The family informed us that the patient died of rapidly progressive anemia and icter.

KAYNAKLAR

1. Sternlieb F. Copper and liver. *Gastroenterology* 78 : 1515, (1980).
2. Behrman RE, Vaughan VC. *Nelson Textbook of Pediatrics*. WB Saunders Company, Philadelphia, Twelfth edition p : 473, 978-79 (1983).
3. Case records of the Massachusetts General Hospital. Founded by Cabot RC, Scully RE, Mark EJ, McNeely BV. case 44 1984. *N. Eng. J. Med.* Nov. 1 : 131 (18), 1170 (1984).
4. Özsoylu Ş. Koçak N, Yetkin S. Hemolytic anemia as a presenting manifestation of Wilson's disease. *Turk. J. Pediatr*, 22 : 39 (1980).
5. Doering EJ, Savage RA, Dittmer JE. Hemolysis coagulation defects and fulminant hepatic failure as a presentation of Wilson's disease. *Am. J. Dis. Child.* 133 : 440 (1979).
6. McIntyre N, Clink HM, Levi AJ. et al. Hemolytic anemia in Wilson's disease. *N Engl J Med* 276 : 439-444, (1967).
7. Vallee BL, Wacker WE, Bartholomay AF, Hoch FL. Zinc metabolism in hepatic dysfunction. II. Correlation of metabolic patterns with biochemical findings. *N Engl J Med* 257 : 1055-1065, (1957).
8. Sullivan JF, Jetton M, Burch RE. Zinc ingestion in cirrhotic patients. *Amer J Clin Nutr* 31 : 718, (1978).
9. Göksu N. Özsoylu Ş. Hepatic and serum levels of zinc, copper and magnesium in childhood cirrhosis. *J Pediatr Gastroenterol Nutr* 5 : 459-462, (1986).
10. Karcioğlu ZA, Karcioğlu G, Sarper RM, Hargouic M. Zinc and copper in medicine. Karcioğlu ZA, Sarper RM (eds) Charles C Thomas Pub Springfield, p : 353-368 (1980).
11. Brewer GJ, Hill GM, Prasad AS, Cossack ZT, Rabbani P. Oral zinc therapy for Wilson's disease. *Ann Intern Med* 99 : 314, (1983).

12. Hoogenraad TU, Van Den Hamer CJ, Van Hattum J. Effective treatment of Wilson's disease with oral zinc sulphate : two case reports. *Br Med J* 4, 289 (6440) : 273 (1984).
13. Hoogenraad TU, Van Den Hamer CJ. 3 years of continuous oral zinc therapy in 4 patients with Wilson's disease. *Acta Neurol Scand* 67 : 356 (1983).
14. Brewer GJ, Hill GM, Dick RD, Piko CR, Prasad AS, Cossack ZT. Zinc Copper Interactions. *Nutrition Research, Supp I*. p : 478-481 (1985)

OVERİN NONTÜMÖRAL KALSİFİKASYONLARI

Cemil Ekinci*

Salim Güngör**

Bülent Mızrak***

Overde kalsifikasyon, overin bazı malign tümörlerinde (seröz karsinomlar) oldukça sık görülen bir süreç olup ayrıca overin bazı benign tümörlerinde (2) ve yanısıra normal görünen overlerde de (1) bulunabildiği bilinmektedir. Öte yandan farklı bir morfolojik görünüme sahip kalsifikasyon bulunduran bazı hastaların over hipoplazisi ve buna bağlı şikayetlerle incelemeye alındığı da rapor edilmiştir (3,5). Bu makalede AÜTF Patoloji Anabilim dalında incelenen iki ayrı vakanın klinik ve morfolojik bulguları sunularak literatürün ışığında etyopatenezleri tartışılmıştır.

Vaka Takdimi

Vaka I : S.D. 1431/86-2686/86

21 yaşında ve bekar olan kadın hasta adet görmeme şikayeti ile hastaneye müracaat etmiş, bu yaşa kadar hiç adet görmediğini söyleyen hastanın aile öyküsünde kayda değer bir özellik bulunmamaktadır. Hasta 151 cm boyunda ve 45 kg ağırlığında olup fizik muayenede memelerin infantil karakterde olduğu dikkat çekmiş, aksiller ve pubik kıllanmanın erişkin tipte olduğu izlenmiş, genital muayenede ise vajinanın dar ve kısa olduğu, uterusun küçük ve antefleksiyon durumunda bulunduğu saptanmıştır.

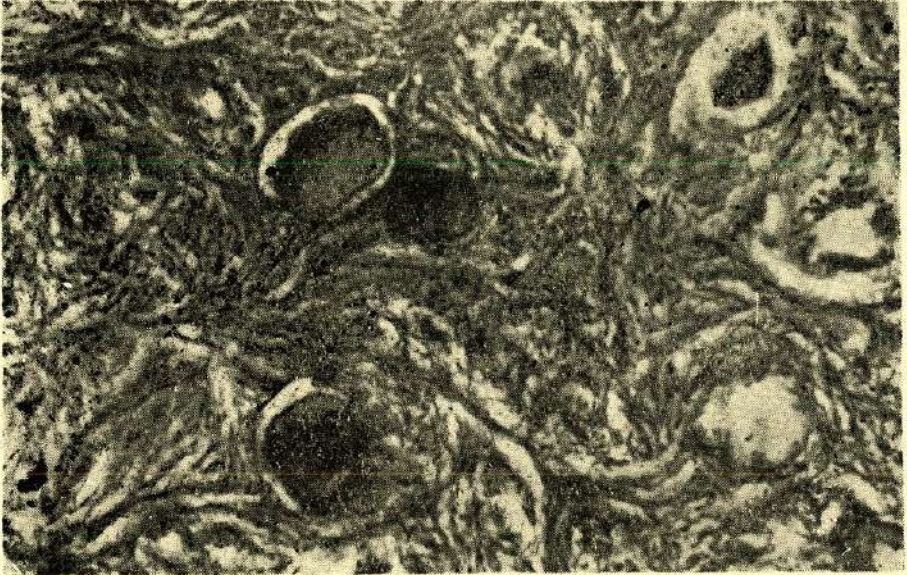Kan ve idrar tahlillerinde bulunan değerlerin normal sınırlar içinde değiştiği gözlenmiştir. Yapılan hormon incelemelerinde LH 46 IU/lt (normal sınırlar 5-13), FSH 103 IU/lt (normal değerler 2-7), PRL 204 IU/lt ve progesteron 0,83 nmol/lt bulundu. Bukkal epitel ve periferik kandan hazırlanan kromozom analizlerinde 46 XX karyotipi saptanarak ayrıca genetik yönden otozomal resesif bir antitenin bulunabileceği de rapor edilmiş.

* A.Ü.T.F. Patoloji Anabilim Dalı Doçenti.

** A.Ü.T.F. Patoloji Anabilim Dalı Araştırma Görevlisi

*** A.Ü.T.F. Patoloji Anabilim Dalı Araştırma Görevlisi

Over biyopsisi : Sol 2x1x0,5 cm boyutlarında, sağ 2,5x1,5x1 cm boyutlarında olmak üzere iki parça halinde laboratuvarımıza gönderilen her iki overin mikroskopik görünümü bir farklılık arzetmemektedir. Overlerin genel görünümü infantil karakterde olup periferal hafif bir fibrozis bulunmaktadır. Çok sayıda primer folliküller izlenen overlerde matürasyonun sekonder follikül evresine geçemediği görülmektedir. Bu folliküllerin bir kısmında, ovumun bulunması gereken kısımda yer alan ve çoğunun çevresi granüloza hücreleriyle çevrili kalsifikasyon odakları izlenmektedir (Resim 1). Bundan ayrı olarak, granüloza hücreleriyle çevrili olmayan kalsifiye alanlar da bulunmaktadır. Kalsifikasyonların dikkati çeken diğer bir özelliği de psammom cisimciklerine benzemeyerek granül ve plaklar şeklinde olmasıdır, oysaki psammom cisimciğinde konsantrik tabakalaşma bulunmaktadır



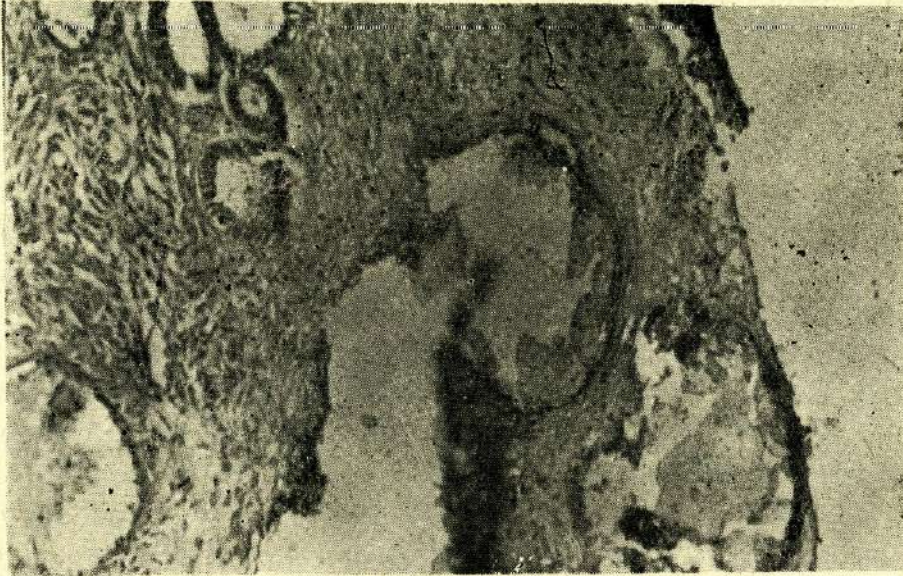
Resim 1 : Primer folliküler ve intrafolliküler kalsifikasyon (250x)

Vaka II : 85/87-555/87

28 yaşında kadın hasta göbek etrafında başlayan ve sonra sağa yayılan ağrı nedeniyle kliniğe müracaat etmiş ve incelenmek üzere yatırılmış. Hastanın öyküsünde evlenme yaşının 18 olduğu, 4 gebelik ve 4 doğum geçirdiği, menstruasyonun düzenli olduğu (30 günde bir olup 5 gün sürüyormuş) tesbit edilmiş. Yapılan çeşitli fizik ve labora-

tuar muayeneler sonunda ultrasonografik inceleme de yapılan hastada torsiyone over öntanısıyla operasyon kararı alınmış. Ameliyatta her iki overde küçük kistik yapılar bulunduğu ve sağ tubanın genişleyerek hidrosalpenks halini aldığı görülmüş bunun üzerine her iki overden wedge rezeksiyon ile sağ salpenjektomi yapılarak hasta kapatılmış, postoperatif klinik gidiş olaysız cereyan etmiştir.

Patolojik bulgular : Sağ over 3x2x0,5 cm boyutlarında, kesitte büyüğü 3 mm çapında kistik yapılar ve yer yer kahverengi alanlar içeren doku olarak; sağ over 2,5x1,5x0,5 cm boyutlarında ve bir kenarında 5 mm çapında kist içeren over olarak; tuba ise 4,5x2x1 cm boyutlarında, bir uçta kistik genişleme gösteren salpenjektomi materyali olarak tanımlanmıştır. Tubanın açılmasıyla içinden berrak bir sıvının boşaldığı saptanmış, en geniş yerinde 2 cm çapa ulaştığı anlaşılmıştır. Mikroskopik incelemede her iki over dokusunda aynı görünüm izlenmiştir. Basıklaşmış granüloza hücreleri ile döşeli follikül kistleri yanısıra korpus hemorajikum, korpus albicans ve atrezik folliküller arasında seyrek olarak primer folliküller gözlenmiştir. Ayrıca over yüzeyine yakın küçük odaklar halinde kalsifikasyon alanlarının bulunduğu dikkati çekmiştir (Resim 2). Kalsifikasyonun görünümü konstantrik tabakalaşma sergilemektedir. Tubanın kesitlerinde döşeyici epitelin basıklaştığı, plikaların silindiği görülmektedir.



Resim 2 : Over yüzeyine yakın kalsifikasyon alanları (250x)

TARTIŞMA

Mevcut iki vakada izlenen kalsifikasyonun histolojik olarak görünüşleri ve overde dağılımları yanısıra vakaların klinik özelliklerinin de farklı olması değişik iki olayla karşılaştığımızı düşündürecek niteliktedir.

İlk vakanın primer amenore şikayeti nedeniyle incelemeye alınması ve memelerin gelişmemiş olması bir over hipoplazisini akla getirmektedir. Ancak kıllanmanın erişkin tipte oluşu önceden uygulanmış bir hormon preparatına bağlı olabilir. Klinik olarak bu hastada polikistik over sendromu düşünülerek over kenar biyopsisi yapılmıştır. Fakat ne makroskopik ne de mikroskopik olarak kistik yapılar gözlenmemesine e kolarak over folliküllerinin matürasyona gitmemesi de dikkat çekicidir. Öte yandan sekonder follikül devresinde bloke olan bu folliküler atrezi ve kalsifikasyona uğramaktadır. Follikül merkezinde, ovumun yerinde görülen kalsifikasyon sadece I numaralı vakamıza ait bir özelliktir. Kalsifikasyonun mikroskopik görünümü psammom cisimciğinin konsantrik tabakalaşmasını göstermemektedir.

Bu sürecin nedeni bilinmemektedir. Literatürde buna benzer 3 vaka bulunmaktadır. Yüksek gonadotropik hormon düzeylerinin bulunması da bizim ilk vakamızla benzeşmektedir. Gloor ve ark.'nın (3) makalesinde bildirilen iki vakada da primer amenore bulunmaktadır. İlk vakalarında gelişme geriliği ile memeler, kıllanma ve genital organların infantil karakterde oluşu rapor edilmiştir. İkinci vakalarında ise memeler, kıllanma ve eksternal genital organlar erişkin yapıda olup yazarlar bu durumu daha önceden uygulanmış östrojen tedavisine bağlamaktadır. Her iki vakalarının mikroskopik görünümünde ortak olan noktalar şöyledir : Hafif periferik fibrozis bulunan overlerde primer ve sekonder folliküller oldukça bol miktardadır, hiçbir korpus albicans bulunmamaktadır ve folliküler kalsifikasyon izlenmektedir. Sternberg ve ark.'ın (5) bildirdiği tek vakada ise kıllanma gösteren 25 yaşında bir hastada rezeke edilen overde hilus cell tümör ve granüloza hücreli tümör kaydedilmiş, gene bu vakada da daha önceden meydana gelmiş ovülasyona ait bir bulgu saptanmamış ve folliküler kalsifikasyon izlenmiş.

Abdominal ağrı nedeniyle torsiyone over kisti düşünülerek ameliyat yapılan ikinci vakamızda daha önceki menstruasyon düzenli imiş, 4 doğum yapmış. Ameliyatta bilateral over kenar biyopsisi ve sağ tuba çıkarımı uygulanmış. Overlerde kalsifikasyon iki vakamıza benzemeyerek sadece periferde fokal alanlar şeklinde bulunmaktadır, ayrıca mikroskopik görünümü de psammom cisimciğine benzemektedir.

Bilindiği gibi psammom cisimcikleri bazı malign tümörlerde bulunabilmektedir (2,4). Bu olayın konağın tümöre karşı bir reaksiyonu temsil ettiğine inanılmaktadır. Ek olarak, herhangi bir neoplazmın yokluğunda, normal görünümde overlerin yüzeyine yakın olarak bulunduğu da bildirilmiştir (1). Ayrıca kronik iltihabi olaylarda da tubal epitelyumda kalsifikasyon olabileceği söylenmektedir (6).

ÖZET

Over kalsifikasyonu ,overin bazı malign tümörlerinde sık olarak görülen bir olaydır; ancak bazı benign lezyonlarda da bulunabilir. Bu makalede bildirilen iki vakadan ilkinde yüksek gonadotropin düzeyi ve primer amenore ile birlikte olan, folliküller içinde yer alan kalsifikasyon; ikincisinde ise karın ağrısı nedeniyle ameliyata alınan bir hastanın over kenar biyopsisinde tesadüfen görülen kalsifikasyonların özellikleri ortaya konulmuştur.

SUMMARY

Non-neoplastic calcification of the ovary

The calcification of the ovary is a process frequently seen in some malignant ovarian tumors, however, it may be found in some benign lesions. In this article the authors report two cases of ovarian calcification. In the first case there is a special follicular calcification and the patient who complains of primary amenorrhea, has also high blood gonadotropin level. On the other hand, in the second case the calcification has coincidentally been discovered in an ovarian wedge biopsy specimen which has been taken during an operation performed in the suspicion of a twisted ovarian cyst.

LİTERATÜR

1. Aure JC, Hoeg K, Kolstad P : Psammoma bodies in serous carcinoma of the ovary : *Amer J Obstet Gynec* : 109 : 113-118, 1971.
2. Czernobilsky B : Primary epithelial tumors of the ovary : In *Pathology of the female genital tract*, Second edition, pp 511-561, Springer-Verlag, 1982.
3. Gloor E, Juillard E et al : Ovarian hypoplasia with follicular calcifications, *Am J Clin Pathol*, 78 : 857-860, 1982.
4. Schneider J, Gonzalez-Rodilla I et al : Complete psammomatous degeneration of the ovary. Case report : *Brit J Obstet Gynec* : 92 : 419-422, 1985.
5. Sternberg WH, Dhurandhar HN : Functional ovarian tumors of stromal and sex cord origin : *Hum Pathol* : 8 : 565-582, 1977.
6. Wheeler JE : Pathology of the fallopian tube : In *Pathology of the female genital tract*, Second edition, pp : 393-416, Springer-Verlag, 1982.

CHILADİTİS SENDROMU (Bir Olgu Nedeniyle)

Nurşen Düzgün* Olcay Aydınтуğ**

Chilaiditis sendromu, sık olarak transvers kolonun daha nadir olarak ince barsakların karaciğer ile diyafragma arasına girmesidir. Çoğunlukla yetişkin erkeklerde görülürse de, kadınlarda da görülme ihtimali vardır. Klinik belirti olarak önemli bir özellik göstermemektedir. Herhangi bir nedenle akciğer filmi veya ince ve kalın barsakların radyopak maddeyle tetkiki sırasında saptanabilir. (1,2,3,4).

Biz de, hipertansiyon, kabızlık yakınmaları ile gelen bir erkek hastamızda yapılan radyolojik incelemeler sırasında Chilaiditis sendromunu saptadık ve takdim etmeyi amaçladık.

Olgu :

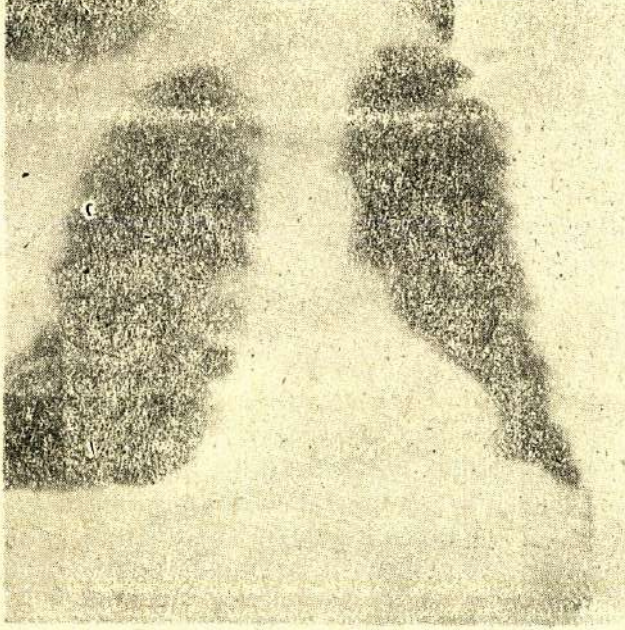
A.H., erkek, 48 yaşında, protokol no : 205130

5 yıldan beri zaman zaman kan basıncında yükselme, kabızlık ve karnında şişkinlik yakınmalarıyla İç Hastalıkları polikliniğine müracaat eden hastamızın fizik muayenesinde obezite ve sınırda kan basıncı (140/95 mm/Hg) dışında patolojik bulgu saptanmadı. Rutin biyokimyasal tetkikleri normal bulundu. Telekardiyografik incelemede; sağ diyafragma altında kolona ait çok geniş bir gaz bölgesi dik-kati çekmiştir (Resim I).

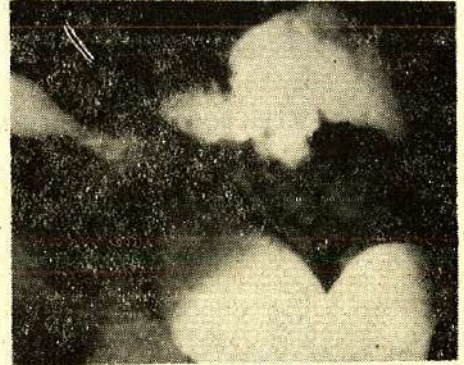
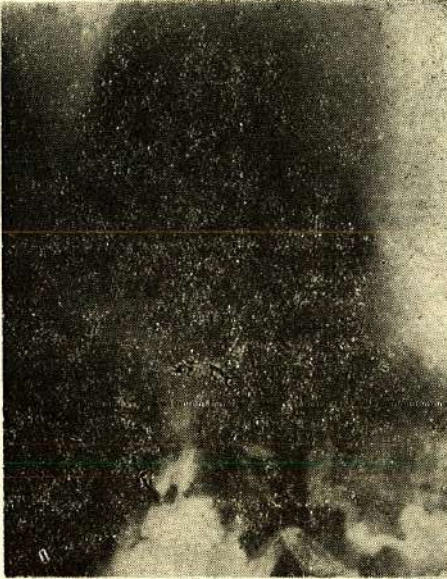Lavmanlı kolon grafisinde; Kolonun radyopak madde ile incelenmesinde çıkan kolonun geniş ve sağ hemidiyafragma kubbesi altında yer aldığı görülmüştür (Resim 2,3).

* A.Ü. Tıp Fak. İmmünoloji Bilim Dalı Öğretim Üyesi

** A.Ü. Tıp Fak. İç Hastalıkları Tıpta Uzmanlık Öğrencisi



Resim 1 : Telekardiogramda sağ diyafragma altında kolona ait gaz gölgesi



Resim 2,3 : Lavmanlı kolon grafisinde genişlemiş çıkan kolonun görünümü.

TARTIŞMA

Chilaiditis sendromu nadir görülen, daha çok yetişkin erkeklerde rastlanan bir sendromdur. Takdim ettiğimiz olgu 48 yaşında bir erkek hasta idi. Bu sendromun, astenik bünyelerde karaciğer pitozu sonucu, transvers kolonun sağ köşesinin zaman zaman karaciğer ile diyafragma arasına girmesi sonucu oluştuğu üzerinde durulmuştur (2). Bizim olgumuzun fizik muayenesinde karaciğer pitozu lehine bir bulgu saptanmamıştır.

Bazı olgularda transvers kolon gazla gerildiği zaman safra koliği gibi ağrılara neden olmaktadır (1). Hastamızda kolik tarzında ağrıdan ziyade sağ hipokondriumda şişkinlik ve gerginlik yakınmaları mevcut idi.

Chilaiditis sendromunun çocuklarda tekrarlıyan karın ağrılarına neden olduğu da bildirilmektedir (5).

Genellikle literatürdeki bazı olgularda Chilaiditis sendromuna ait semptomlar belirgin değildir (1,4). Çoğu defa akciğer grafisinde karaciğer ile diyafram arasında kolon haustrasyonları görülerek teşhis edilebilmektedir. Direkt grafilerdeki radyolojik görünüm bazen diyafragma evantrasyonları, travmatik hernileri, subdiyaframatik apseleri ve akciğer tabanında hava toplanması ile karışabilir.

Bizim olgumuzda çekilen telekardiyografide sağ diyafram altında genişlemiş kolon haustrasyonları gözlenmiştir. Bu radyolojik görünüm hastanın kabızlık ve karın şişkinliği şikayetleri ile birlikte değerlendirilip kolonun radyolojik incelenmesi planlanmıştır. Bu inceleme sonucunda çıkan kolonun geniş olarak sağ diyafragma kubbesi altında yerleşmiş olduğu saptandı. Bu bulgular Chilaiditis sendromunu desteklemektedir.

Chilaiditis sendromunda spesifik bir tedavi önerilmemektedir. Hastamız halen semptomatik tedavi ile izlenmektedir.

SUMMARY

Chilaiditis Syndrome (Case Report)

Chilaiditis syndrome is rarely seen. It is caused by localization of colon between the liver and diaphragma.

We presented one male case with Chilaiditis syndrome.

LİTERATURES

1. Enacar. N, Karabıyıkoglu, G, Mazlum, M. Chilaiditi Sendromu (İki olgu nede- niyle). Tüb. Toraks Mec. 4. 31. 255 - 57, 1983.
2. Isodose Meschen M.D., Rachel Farrev Meschen. M.D. Roentgen signs'in clinical practise Volume. II. W.R. 1720 Sounder Company. London 1966.
3. Menemenli, N. Göğüs Hastalıklarında sendromlar. S : 15, 1971.
4. Öger, O., Özyardımcı. N., Mutluay. M., Chiliaditi Sendromu (Bir olgu nede- niyle) Tüb. Toraks 22, 47. 1974.
5. Silverman, A., Roy. C.C., (eds.) Recurrent abdominal pain. Pediatric clinical gastroenterology, Third edition, C.V. Mosby Company. St. Louis. 427, 1983.

KEMİK İLİĞİ TRANSPLANTASYONU VE HEMATOLOJİK HASTALIKLARINDAKİ YERİ

Dilek Dinçol*

Orhan Seyfi Şardaş**

Nahide Konuk***

Kemik İliği transplantasyonu ilk kez 1950'li yıllarda fare ve köpeklerde denenmiştir. 1957 yılında da E.D. Thomas ve arkadaşlarının insanda kemik iliği transplantasyonu ile ilgili çalışmaları yayınlanmıştır (32). Altı olguluk bu ilk seride elde edilen sonuçların cesaret verici olmaması nedeniyle çalışmalara 10 yıl kadar ara verilmiştir. 1967 de ağır bir bir immün yetmezlik olgusuna doku uygunluğu olan aile içi bir bireyden kemik iliği transplantasyonu yapılmıştır (12). Bu hastada transplantasyon başarılı olmuş ve böylece kemik iliği transplantasyonu ile ilgili çalışmalar giderek artmaya başlamıştır.

Majör doku uygunluğu komplekslerinin daha iyi belirlenip anlaşılması, immünosüpresif ve kemik iliğini ablasyona götürücü tedavi rejimlerinin güvenilirliğinin artması, transplantasyon sonrası bakımda çok önemli olan destekleyici tedavi tekniklerinin gelişmesi sayesinde, kemik iliği transplantasyonunun uygulama alanı oldukça genişlemiştir. Kemik iliği transplantasyonu denenен hastahkların sayısı da gün geçtikçe artmaktadır. Günümüzde kabul edilen kemik transplantasyonu endikasyonları Tablo : 1'de özetlenmiştir.

Kemik iliği transplantasyonu verici ile alıcının genetik ilişkisine göre üç tip olabilir :

- 1) Singeneik kemik iliği transplantasyonu
- 2) Allogeneik kemik iliği transplantasyonu
- 3) Otolog kemik iliği transplantasyonu

Vericinin Seçilmesi :

Kemik iliği vericileri HLA tiplendirilmesi ile seçilmektedirler. Günümüzde çoğunlukla tam doku uygunluğu olan bireyler arasında ke-

* A.Ü. Tıp Fakültesi Hematoloji-Onkoloji Bilim Dalı Araştırma Görevlisi.

** A.Ü. Tıp Fakültesi Hematoloji-Onkoloji Bilim Dalı Başkanı

*** A.Ü. Tıp Fakültesi Hematoloji-Onkoloji Bilim Dalı Y. Doçenti.

mik iliği transplantasyonu yapılmakta ve kardeşler tercih edilmektedir. Hastanın aynı doku antijenlerini taşıyan kardeşinin bulunmaması veya doku uygunluğu olan kardeşin gönüllü olmaması gibi sebeplerle kemik iliği transplantasyonu (KIT) adaylarının ancak % 35 - 40'ı transplantasyon şansını elde edebilmektedir.

HLA antijenlerinden bir veya ikisi uygun olmayan ama en azından bir ortak haplotipleri bulunan haploidantik olgular arasında da

Tablo 1 : Kemik İliği Transplantasyonu Endikasyonları

Kemik İliği Transplantasyonu Önerilen Hastalıklar :

- 1) Akut Lenfoblastik Lösemi (2. remisyon dönemi)
- 2) Akut Myeloblastik Lösemi (1. remisyon döneminde ve 30 yaşın altında)
- 3) Aplastik anemi
- 4) İmmün yetmezlikler
 - Ağır kombine immün yetmezlikler
 - Wiskott-Aldrich sendromu
- 5) Malign infantil osteopetrosis

Kemik İliği Transplantasyonu Denenen Hastalıklar :

- 1) Hematolojik Hastalıklar :
 - Kronik Myeloid Lösemi (Kronik veya akselere faz)
 - Myelodisplastik sendrom
 - Myelofibrosis
 - Paroksizmal Nokturnal Hemoglobinüri
 - Talasemik sendromlar, konjenital hipoplastik anemi, orak hücre anemisi
 - Nötrofil disfonksiyonları (Kronik granülamatöz hastalık, Chediak-Higashi sendromu, vb.)
 - Nötropeniler
 - Lenfoproliferatif hastalıklar (Hodgkin, Non-Hodgkin lenfomalar, mycosis fungoides, vb)
- 2) Tümörler (Nöroblastoma, melanoma, küçük hücreli akciğer kanseri, germ hücre tümörleri, Gastro-İntestinal maligniteler, S.S.S. primer maligniteleri, vb.)
- 3) Konjenital metabolik hastalıklar
 - Gaucher hastalığı
 - Mukopolisakkaridosis
 - Metakromotik lökodistrofi

KİT yapılmıştır. Haploidantik olgularda greftin tutma şansı düşük buna karşılık Graft-Versus-Host Hastalığı (GVHH) ve enfeksiyon gelişme olasılığı yüksektir (3). Ancak, «Mixed Lymphocyt Response» (MLR) testinde «Relative Response Index» (RRI) % 5'in altında ise transplantasyon sonrası prognozun iyi, GVHH insidansının düşük olduğu bildirilmektedir (9). Tek bir antijenin uygunsuz olması halinde letal GVHH riskinin artmadığı da kabul edilen bir görüştür.

Malign kan hastalıkları ve solid tümörlerin tedavisinde uygulanma şansı olan diğer bir yöntem, otolog kemik iliği transplantasyonudur. Akut ve kronik lösemili hastalarda remisyon döneminde, solid tümörlü hastalarda ise yoğun sitostatik kemoterapi uygulamalarından önce alınan kemik iliği, bilgisayarlı soğutucularda özel bir soğutma işleminden geçirildikten sonra sıvı nitrojen tanklarında korunmakta ve relaps dönemlerinde ya da yoğun sitostatik kemoterapi uygulamalarının ardından hastaya transplante edilmektedir. Otolog kemik iliği transplantasyonu, verici bulma zorluğunu ortadan kaldırmakta ve greftin reddi, GVHH gibi transplantasyonun başarısını önemli oranda etkileyen komplikasyonları da önlemektedir. Ancak, lösemili hastalarda remisyon döneminde bile malign hücre popülasyonu tamamen ortadan kalkmamış olduğundan dolayı nüks görülme olasılığı artmaktadır. Nüksü önlemek için siklofosamid deriveleri veya monoklonal antikorlar ile «ex vivo purging» işlemleri denenmektedir.

Hastanın Kemik İliği Transplantasyonuna Hazırlanması :

Hastayı KİT'a hazırlamadaki esas amaç, greft reddini önlemek için immünoşüpresif tedavi uygulanmasıdır. Ağır kombine immün yetersizliği olan hastalarda veya singeneik ya da otolog kemik iliği transplantasyonlarında bu uygulama gereksizdir. Lösemili hastalarda immünoşüpresyonun yanı sıra, kemik iliğindeki malign hücreleri eradike edecek yüksek doz sitostatik ilaç uygulaması da gerekmektedir. Bu nedenle aplastik anemi ve lösemilerde kullanılan hazırlama protokolleri birbirinden farklıdır (Tablo : 2).

GVHH'nı önlemek için, transplantasyondan bir hafta önce başlamak üzere iki yıl süreyle, hastaya verilecek tüm kan ürünlerinin 1500-3000 rad dozda ışınlanması da önerilmektedir.

Kemik İliği Transplantasyon Tekniği :

KİT, teknik olarak basit bir işlemdir. Operasyon odasında, genel veya lokal anestezi altında, her iki iliak krista boyunca anterior ve posterior bölgelerden yaklaşık 1 litre kemik iliği aspire edilir. Aspire

edilen ilik heparin tampon solüsyonları içinde toplanır. Daha sonra kemik iliği partiküllerini parçalamak ve ilikten uzaklaştırmak için özel filtreler kullanılarak filtrasyon işlemi uygulanır. Başarılı bir transplantasyon için, hastaya verilecek kemik iliği süspansiyonunun $2 - 6 \times 10^8$ /kg çekirdekli hücre içermesi gerekir. Bu doza uygun olarak hesaplanan kemik iliği süspansiyonu ikinci bir filtre kullanmadan intravenöz olarak hastaya verilir.

Tablo 2 : Kemik İliği Transplantasyonuna Hazırlama Protokolleri

Hastalık	Tedavi Protokolleri	Referans
Aplastik anemi (Hiç transfüzyon yapılmamış)	Siklofosfamid, 200 mg/kg	Bortin, M. (1981) Elfenbein, FJ. (1983) Storb, R. (1980)
Aplastik anemi (Çok sayıda transfüzyon yapılmış)	Siklofosfamid, 200 mg/kg + TVI (300 rad)	UCLA Bone Marrow Transplantation Team (1981)
	Siklofosfamid, 200 mg/kg + ATG + Prokarbazin	Parkman, R. (1978) Storb, R. (1976)
	Siklofosfamid, 200 mg/kg + TLI (750 rad)	Ramsay, N. (1983)
ALL, AML, KML (aksele-re faz)	Siklofosfamid, 120 mg/kg + TVI (800 - 1000 rad)	Johnson, FL (1981) Thomas, ED (1973) Woods, WG (1983)
	Siklofosfamid, 120 mg/kg + TVI (1200 - 1400 rad, fraksiyone)	Dinsmore, R. (1983) Appelbaum, FR (1984)
	Siklofosfamid, 200 mg/kg + Busulfan, 16 mg/kg	Santos, GW (1983)
	Sitozin Arabinosid, 5 mg/kg + Siklofosfamid, 100 mg/kg + TVI (1000 rad)	Blume, KD (1980) Forman, SJ (1980)
KML (kronik faz)	Siklofosfamid, 120 mg/kg + TVI (1000 - 1500 rad, fraksiyone) + Busulfan, 5 mg/kg	Fefer, A. (1982)

TVI : Total Vücut Işınlaması
ATG : Anti-Timosit Globülin

TLI : Total Lenfoid Işınlama

Kemik iliği infüzyonu sırasında ortaya çıkabilecek komplikasyonlar volüm yüklenmesi ve yağ embolisidir. Ancak ender görülürler. Ateş, üşüme-titreme, ürtiker bazen görülebilir.

Transplantasyon Sonrası Hasta Bakımı :

Kemik iliği transplantasyonundan sonraki hasta bakımı, yoğun sitostatik tedaviyi takiben pansitopeniye giren hastaların bakımı gibidir.

Enfeksiyon riskini azaltmak amacıyla, Laminar Air Flow (Laminar Hava Akımlı = LHA) ünitelerde veya reverse izoasyon uygulaması ile birlikte tek kişilik steril odalarda hasta bakımı yapılmaktadır. Seattle'dan bildirilen bir çalışmada, aplastik anemili hastalarda, normal hastane yatağında uygulanan izolasyonun LHA'lı ünitelere göre mortaliteyi 3,8 defa artırdığı saptanmıştır (25). Bu izolasyon teknikleri ile birlikte oral absorbe edilmeyen antibiyotik kombinasyonlarının (GVN=Gentamisin + Vankomisin + Nistatin, NEOCON=Neomisin + Colistin + Nistatin, FRACON=Framisetin + Colistin + Nistatin) profilaktik olarak kullanılması da önerilmektedir. Böylece gastrointestinal sistem florası ortadan kaldırılarak enfeksiyon riski çok azaltılmaktadır.

Bakteriyel enfeksiyonların profilaksisinde Co-trimoxazole (Bactrim)'un yeri henüz kesin olarak belirlenebilmiş değildir; ancak pnömosistitis karini pnömonisine karşı etkin bir profilaksi sağlamaktadır.

Vericiden alınan kemik iliği fonksiyonel hale geçinceye kadar, eritrosit ve trombosit transfüzyonları ile hastanın desteklenmesi gerekir. Greftin tutması ile ilişkili ilk belirtiler ikinci hafta içinde ortaya çıkar; iliğin verilmesinden 4-6 hafta sonra ise hematolojik tam düzelmeye elde edilir. Profilaktik granülosit transfüzyonları genellikle önerilmemektedir. Çünkü hem etkinliği şüphelidir hem de sitomegalovirus (CMV) nakli yönünden sakıncalıdır.

Komplikasyonsuz transplantasyonlarda, 4-6 hafta sonra hasta evine gönderilebilir. Hastanın tam olarak immünkompetan hale gelmesi 6-12 ay sonra gerçekleşeceği için, bu süre içinde de yakın takip gerekir.

İzolasyon tekniklerindeki gelişmeler, modern antibiyotikler ve hasta bakımının önemi üzerindeki yeni görüşlerle birlikte transplantasyon dönemine ait mortalite % 10-15 oranına indirilebilmiştir.

Kemik İliği Transplantasyonu İle İlgili Problemler :

Greftin Reddi : Kemik iliği transplantasyonunda greftin reddine ait belirtiler erken greftin kaybolması ve uygulanan immünoşüpresif tedaviyi takiben gelişen aplastik tablonun tekrar ortaya çıkmasıdır. Greftin reddinde vericinin minör doku uygunluk antijenlerine karşı duyarlı kılınmış lenfositler etkili olmaktadır. Daha önce transfüzyon yapılmamış aplastik anemi olgularında, greft reddi minimal oranda görülür. Çok sayıda kan transfüzyonu yapılmış olgularda ise bu oran % 30-60 gibi yüksek değerlere ulaşmaktadır.

ABO antijenlerinin kalıtımı, HLA antijenlerinden bağımsız olarak gerçekleşmektedir. Bu yüzden, ABO uygunsuzluğu greftin tutması, GVHH'nın insidansı ve transplantasyon prognozunu etkilemez.

Greft-Versus-Host Hastalığı (GVHH) - GVHH, alıcıda yerleşen ve fonksiyonel hale geçen vericiye ait immünokompetan T lenfositlerin hastanın hücre antijenlerine karşı gösterdiği immünolojik reaksiyon ile gelişir. Bu immünolojik reaksiyonun hedef organları cilt, karaciğer ve gastrointestinal kanaldır. GVHH insidansı, tam doku uygunluğu olan kardeşler arasında yapılan transplantasyonlarda bile % 70 gibi yüksek oranlara çıkabilmektedir (% 30-70). GVHH'da önemli olan antijenler, bugünkü tekniklerle saptayamadığımız minör doku antijenleridir.

GVHH gelişme riskini pek çok faktör etkiler. Vericinin kadın olması ve verici ile alıcının ileri yaş grubunda bulunması olumsuz yönde etkileyen faktörlerdir (31). LHA ünitelerinde uygulanan hasta bakımı ve izolasyonun GVHH insidansını azalttığı gösterilmiştir (25). Storb ve arkadaşları da HLA-B 18 antijeni hastalarda GVHH insidansının fazla, HLA-B 8 ve Bw35 taşıyanlarda ise düşük olduğunu göstermiştir (26).

GVHH, morbiditeyi artırmakla birlikte transplantasyon sonrası lösemi rekürrensini azaltmaktadır (35). Ancak bu antilösemik etki GVHH'nın kendisine bağlı ölümler nedeniyle yaşam süresini etkilememektedir.

GVHH'nı önlemek için Methotrexate (Mtx) veya Siklosporin A kullanılmaktadır. Tek başlarına verilebildikleri gibi kombine uygulamalar da önerilmektedir. Mtx+Anti Timoşit Globülin (ATG)+Steroid kombinasyonu da GVHH'nı önlemek için verilmektedir; ancak

diğer protokollerden daha üstün olduğu henüz tam olarak kanıtlanmamıştır. (7,23).

Vericinin kemik iliğinin, transplantasyondan önce, ATG veya anti T-cell monoklonal antikorlar ve kompleman ile enkübe edilmesi de üzerinde çalışılan profilaksi yöntemlerindedir.

Akut GVHH : Genellikle transplantasyondan sonraki ilk 100 gün içinde gelişir. Belli başlı semptomları yaygın cilt döküntüleri, diare (ülseratif koliti taklit edebilir) ve progresif hiperbilirubinemidir. Tüm transplantasyonların % 10-30'unda akut GVHH veya enfeksiyonlara bağlı ölüm görülmektedir. Etkinliği kesin olmamakla birlikte, akut GVHH'nın bugünkü tedavisi, yüksek doz kortikosteroid veya kortikosteroid ile birlikte ATG ya da Anti-Lenfosit Globülin (ALG) verilmektedir.

Kronik GVHH : GVHH'nın kronik formu transplantasyondan 6-18 ay sonra başlar ve uzun sürvive gösteren HLA uygun transplantların % 15-40'ında görülür. Klinik bulgular lokalize veya yaygın sklerodermatöz cilt değişiklikleri, sicca sendromu, kolestatik sarılık, eklem kontraktürü, malabsorbsiyon ve kilo kaybıdır. Kronik GVHH gelişen hastalarda, immün sistemin tam fonksiyonel hale geçmesi gecikir ve hiposplenizm gelişebilir. Kronik GVHH'nın tedavisinde 9-12 ay süre ile steroid ve azothioprin kullanılır.

Enfeksiyon : Hastanın KİT'a hazırlanması sırasında uygulanan myeloablative ve immünosüpresif tedavi nedeniyle tüm koruyucu tedbirlere rağmen enfeksiyon sıklıkla görülür ve mortalitenin önemli sebeplerindedir. Tüm nötropenik-immünosüpresif hastalarda olduğu gibi, ateş görüldüğü anda kan kültürü de dahil olmak üzere tüm kültürler alınmalı ve bir enfeksiyon odağı bulunmasa bile geniş spektrumlu antibiotik kombinasyonları ile tedaviye başlanmalıdır. Bir penisilin türevi veya sefalosporin ile aminoglikozid grubu antibiotiklerin kombinasyonu parenteral ampirik antibiotik tedavisinde önerilmektedir. Bu tedaviye rağmen 72 saatten daha uzun süre ateş devam ederse tedaviye Amfoterisin B eklenmesi önerilmektedir.

Tüm allogenic KİT'nun % 35-40'ında interstisiyel pnömoni gelişmektedir. Olguların yaklaşık % 50'sinde CMV izole edilmektedir. Pnömosistitis carinii pnömonisi eskiden sık görülmekteydi ancak profilaktik Co-trimoxazole kullanılması ile insidansı çok azalmıştır. İnterstisiyel pnömoninin diğer sebepleri adenoviruslar ile herpes simp-

leks ve herpes zoster viruslarıdır. Geri kalan olgularda belli bir etken gösterilemez, idiopatiktir.

İdiopatik interstisiyel pnömoni, total vücut ışınlaması alan hastalarda almayanlara göre daha sık görülmektedir. Genellikle tedaviye yanıt vermez ve mortalitesi % 60 - 70 civarındadır. Interstisiyel pnömoni olgularının çoğundan sorumlu olan CMV pnömonisinin tedavisinde, günümüzde bilinen antiviral ajanlar etkisizdir. Ağır bir seyir gösteren bu pnömoninin mortalitesi % 90 dolayındadır. Bu nedenlerle profilaksi çok önemlidir. Seronegatif hastalara transplantasyon yapılırken yine seronegatif vericiler tercih edilmelidir. Kan transfüzyonlarında da aynı noktaya dikkat etmelidir. Seropozitif hastalarda ise immün donörlerin daha etkin bir profilaksi oluşturduğu ileri sürülmektedir (15).

Hastalığın Nüksü : KİT'u takiben hastalığın nüksetmesi, özellikle ALL'li hastalarda önemli bir problemdir. Nükslerin büyük çoğunluğu hastanın kendi hücrelerinin tipinde olmakla birlikte, son zamanlarda vericinin hücrelerinden köken alan lösemi olguları da bildirilmiştir (22).

Thomas ve arkadaşlarının terminal dönemdeki 100 ALL olgusunu içeren ilk serilerinde nüks oran % 50'nin üzerindedir (29). Transplantasyon öncesi yoğun kemoterapi ve radyoterapi programlarının uygulanması, birinci ve ikinci remisyon dönemlerinde iken transplantasyon uygulanan hastalarda nüks oranını % 30 - 40 civarına indirmiş ama tamamen önleyememiştir.

Geç Komplikasyonlar : Yaşam süresinin uzaması, KİT'nun geç komplikasyonlarını gündeme getirmektedir. Kronik GVHH olmayan hastaların çoğu, performans durumları % 100 olarak yaşamlarını sürdürmektedirler. Ancak bu hastalarda da gonadal fonksiyonlar bozulabilir ve sıklıkla sterilite görülür. Kemoterapi ve radyoterapi alan hastaların yaklaşık % 80'inde katarakt gelişir. Hastaların bir kısmında da, akciğer fonksiyonlarında restriktif veya obstrüktif tipte bozukluk görülür.

Lösemili bazı KİT olgularında geç nörolojik bulgular, ensefalopati tabloları ortaya çıkmaktadır. Bu bulgular transplantasyondan önce veya sonra uygulanan kemoterapi, profilaktik kafa ışınlaması, intratekal Mtx uygulaması ile ilişkilidir. Papovirus gibi viruslarla gelişen enfeksiyonların rolü kesin değildir.

Kemik İliği Transplantasyonunun Klinik Sonuçları :

Akut Lenfoblastik Lösemi (ALL) : KİT, başlangıçta, kombine kemoterapiye yanıt vermeyen terminal dönem akut lösemi olgularında uygulanmıştır. Thomas ve arkadaşlarının bildirdiği ilk seride nüks oranı yüksek olmakla birlikte 7-11 yıl sonra nüksüz yaşayan hasta oranı % 12'dir ve bu olgularda kür sağlandığı söylenebilir (31). Kombine kemoterapi altında iken nüks eden ALL olgularında, kemoterapi ile tekrar remisyona elde edilebilir ancak kür şansı ortadan kalkmıştır. KİT ile % 12 oranında bile olsa kür sağlanması, daha erken dönemde, örneğin birinci-ikinci remisyonda KİT uygulamalarını başlatmıştır.

Remisyon dönemlerinde uygulanan KİT'nin başarı şansı, nüks dönemlerinde uygulananlara göre daha fazladır. Thomas ve arkadaşlarının bir çalışmada, 5 yıl ve daha uzun süreli takip sonunda survive oranları değerlendirilmiş ve hastalığın aktif olduğu dönemde KİT uygulanan hastalarda % 15, remisyon döneminde KİT uygulanan hastalarda ise % 27 oranında uzun süreli survive sağlandığı görülmüştür (33). Survive oranları arasındaki bu farklılık, remisyon döneminde KİT uygulanan hastalarda non-lösemik sebeplere bağlı ölüm insidansının azalmasına bağlıdır. Lösemi nüksü her iki grupta da önemi korumaktadır.

Thomas ve arkadaşları, ALL'nin ilk remisyon dönemindeki KİT uygulamalarının sadece kötü riskli hastalarla sınırlanmasını önermekte ve diğer tüm hastalarda 2. remisyon döneminde KİT yapılmasının uygun olacağını belirtmektedirler. Gale ve arkadaşlarının 106 vakalık serisinde de, yüksek risk faktörleri bulunan hastalarda ilk remisyon döneminde KİT uygulanırsa, 4 yıllık survive oranı % 55 ± 22, ikinci remisyon döneminde KİT uygulanırsa % 41 ± 15 olarak bildirilmektedir (11). Nüks oranı her iki grupta da benzerdir.

Woods ve arkadaşlarının bir çalışmada, ikinci veya daha sonraki remisyon dönemlerinde yoğun kemo-ve radyoterapiyi takiben KİT uygulanan hastalar, ikinci remisyon döneminden sonra konvansiyonel kemoterapi ile izlenen hastalarla karşılaştırılmıştır (36). KİT uygulanan hastalarda 36 ay boyunca hastaliksız yaşama oranı % 43 iken kemoterapi grubunda ancak % 5'tir. Bu ve diğer çalışmalar kemik iliğinde nüks geliştikten sonra uzun süreli yaşam ve muhtemel kür açısından tek şansın KİT olduğunu göstermektedir.

ALL'li hastalar için SSS nüksü ve transplantasyon sonrası SSS profilaksisi de önemlidir. Thompson ve arkadaşlarının Seattle'dan yayınladıkları bir makalede, KİT uygulanan 415 ALL ve AML (Akut Myeloblastik Lösemi) olgusunda SSS nüksü ALL için % 13, AML için % 2 olarak belirlenmiştir (34). Transplantasyondan önce SSS tutulumu olması nüks olasılığını artırmaktadır. ALL olgularının bir kısmına transplantasyondan sonra intratekal Mtx verilmiş ve profilaksi uygulanan bu grupta nüks oranının daha düşük olduğu görülmüştür. Yazarlar, ALL'de transplantasyondan sonra da SSS profilaksisi uygulanmasının önemli olduğu vurgulamakta ancak intratekal tedavi ile lökoensefalopati riskinin arttığını da hatırlatmaktadırlar.

Akut Myeloblastik Lösemi (AML) : AML tedavisinde son yıllarda bazı gelişmeler olmuş ve kemoterapi ile remisyon sağlama şansı % 60 - 80'e kadar yükseltilmiştir. Tam remisyon süresi ortalama 6 - 18 ay arasında değişmektedir ve hastalık nüks ettikten sonra ikinci bir remisyon sağlama şansı çok azaltılmaktadır. Bu nedenle KİT, AML tedavisinde denenmeye başlanmıştır.

AML'de kemoterapi ile KİT'nunun sonuçlarını karşılaştıran prospektif bir çalışmada, 5 yıllık takip sonunda hastaliksız yaşam süresi değerlendirilmiş ve KİT grubunda % 94 \pm 18, kemoterapi grubunda ise % 20 \pm 13 bulunmuştur (1). Bu çalışmaya göre, KİT uygulanan hastalarda ilk 6 ayda ölüm riski artmakta ancak 6 aydan sonraki ölüm riski önemli oranda azalmaktadır.

AML'de transplantasyondan sonra nüks oranı, ALL ile kıyaslandığında oldukça düşüktür ve birçok merkezden bildirilen nüks oranları % 10 - 35 arasında değişmektedir (17). İki yıllık hastaliksız yaşam oranı ise % 50 - 60'dır (10,17,22).

AML'nin birinci remisyon döneminde KİT yapılması önerilmektedir. Bu dönemde yapılan transplantasyonların başarı şansı da hastanın yaşı ile yakından ilgilidir. Hastaliksız uzun süreli yaşam oranı, 20 yaşından genç olanlarda % 70 - 80 olarak belirtilirken, 30 - 50 yaş arasında % 25 - 30'a düşmektedir (17). Kırk beş yaşın üzerindeki hastalarda, özellikle kronik fazdaki KML ve prelösemi olgularında, KİT önerilmektedir. Ancak 50 yaşın üstündeki hastalarda interstisiyel pnömoni ve akut GVHH gibi komplikasyonlar önemli oranda artarak transplantasyonun başarısını azaltmaktadır (18).

Tablo : 3
ALL'de Kemik İliği Transplantasyonunun Sonuçları

Tedavi Şekli	Hastalığın Devresi	Uzun süreli Survive		Nüks	Referans
		Hastaliksız survive	Tüm survive		
Kemoterapi (n = 23)	> 2. remisyon	% 5 (36. ayda)	% 9 (48. ayda)		Woods, WG (1983)
KİT (n = 15)	> 2. remisyon	% 43	% 47		
KİT (n = 106)	1. ve 2. remisyon	% 43 ± 12 (4 yıl)		% 32 ± 12	Gale, RP (1983)
KİT (n = 93)	ileri dönem	% 15 ± 9		% 67 ± 14	
(Yüksek riskli ALL olguları)					
KİT	1. remisyon	% 55 ± 22		% 28 ± 24	Gale, RP (1983)
KİT	2. remisyon	% 41 ± 15		% 31 ± 19	
KİT (n = 22)	> 2. remisyon	% 27 (5 yıldan uzun takipte)			Thomas, ED (1983)
KİT (n = 26)	relaps	% 15			

KİT : Kemik İliği Transplantasyonu

Kronik Myelositer Lösemi (KML) : KML, median yaşam süresi 2-4 yıl arasında değişen, çok az olguda uzun süreli survive görülen ve kemoterapi ile kür şansı olmayan bir lösemi türüdür. Çeşitli kemoterapi ve radyoterapi uygulamaları ile kronik fazda palyasyon sağlanabilir; ancak blastik faza geçiş engellenemez ve survive üzerinde de önemli bir etki oluşturulamaz. Kemoterapiye yanıt alınan olgularda Ph¹ kromozomunda geçici bir azalma olabilir ancak kısa sürede yine artış gösterir.

KML'de kemoterapi ile elde edilen sonuçların iyi olmaması, KİT'nun denenmesine yol açmıştır. Az sayıda hastadan (5-12) oluşan çeşitli serilerin sonuçlarına göre, hastalığın kronik fazında uygun bir donörden KİT yapılırsa, sitogenetik düzelme ile birlikte tam remisyon sağlama şansı % 100'e yakındır (7,10,21). Blastik fazda bile sitogenetik düzelme elde edildiği bildirilmektedir (21). KİT ile sağlanan hastaliksız uzun süreli yaşam % 60-75 civarındadır (17). Elde edilen bu sonuçlar, KML'de kronik fazda uygulanan KİT ile Ph¹(+) klonun ortadan kaldırılabilceğini ve blastik fazın geciktirilebileceğini ya da tama-

Tablo : 4
AML'de Kemik İliği Transplantasyonunun
Sonuçları

Tedavi	Uzun süreli hastaliksız Survive	Ölüm Sebepleri	Referans
Kemoterapi (n = 43)	% 20 ± 13 (3. yıl sonunda)	1/43 MI 31/43 relaps	Appelbaum. FR (1984)
KİT (n = 33)	% 49 ± 18	5/33 relaps 7/33 inters. pnö. 4/33 GVHH+enf.	
KİT (n = 33)	% 60 (Takip süresi 6-64 ay) (median 18 ay)	5/33 relaps 3/33 GVHH+inters. pnö. 2/33 CMV enf. 1/33 VOH 1/33 intrakranial kanama	Forman, SJ (1983)

KİT : Kemik İliği Transplantasyonu

VOH : Venoklüsif Hastalık

GVHH : Graft-Versus-Host Hastalığı

men önlenebileceğini düşündürmektedir. Thomas ve arkadaşlarının 12 olguluk serisinde, 1 hasta transplantasyondan sonra 71 ay süre ile tam remisyonda kalmıştır.

Akselere faz ve blastik fazda uygulanan KİT'leri pek başarılı değildir ve uzun süreli yaşam % 5-40 olarak bildirilmektedir (17). Bu olgularda ölüm sebebi çoğunlukla enfeksiyonlar ve kemoterapiye bağlı toksisitedir (21).

Aplastik Anemi : Hiç transfüzyon yapılmamış aplastik anemi olgularında, şartlar uygunsa, en ideal tedavi şekli KİT'dur. Bu grupta KİT ile elde edilen uzun süreli yaşam oranı % 80' olarak bildirilmektedir (28). KİT'dan önce çok sayıda kan transfüzyonu yapılmış aplastik anemi olgularında ise, hazırlık döneminde daha yoğun immüno-

süpresif tedavi verilmesine rağmen, hala % 5-15 oranında rejeksiyon sözkonusudur (17). Bu olgularda uzun süreli survive oranı çeşitli serilerde % 40-70 arasında bildirilmektedir (24,25,27). Greftin reddedilmediği olgularda transplantasyonun başarısını etkileyen en önemli faktörler akut GVHH ve enfeksiyonlardır.

Talasemi Majör : Talasemi majör olgularında kemik iliği transplantasyonu ile ilgili ilk çalışma 1982 yılında yayınlanmıştır (30). Bazı hastalarda KİT ile uzun süreli hastaliksız yaşam sağlanmasından sonra da bu konudaki çalışmalar yoğunlaşmıştır.

Lucarelli ve arkadaşlarının yayınladıkları bir makalede, yaşları 6 ay ile 7 yıl arasında değişen 30 homozigot beta talasemili hastaya kemik iliği transplantasyonu yapılmıştır. % 80 olguda greft tutmuş ve talasemi bulguları kaybolmuştur. % 23 olguda GVHH gelişmiştir ki bu oran diğer KİT uygulamalarındakine benzerdir. Çalışmada 701-762. günlerde 3 hastanın hastaliksız olarak yaşamını devam ettirdiği bildirilmektedir. Tüm survive % 86, hastaliksız survive ise % 73 olarak belirlenmiştir (20).

Akut Lösemilerde Ototog Kemik İliği Transplantasyonu : Son yıllarda otolog kemik iliği transplantasyonu ile ilgili çalışmalar artmıştır. Başlangıçta non-Hdogkin lenfoma, nöroblastoma, germ hücreli tümörler, küçük hücreli akciğer kanseri gibi kemoterapiye duyarlı solid tümörlerde çok yüksek dozda sitostatik ilaç kullanılmasını kolaylaştırmak amacıyla otolog kemik iliği transplantasyonu uygulanmaya başlanmıştır. Daha sonra hematolojik malign hastalıklarda da otolog KİT yapılmıştır.

Lösemilerde uygulanan otolog KİT'nun en önemli sakıncası, verilen kemik iliğinin malign hücrelerden yeterince temizlenmemiş olması nedeniyle nüks oranının artmasıdır. «Ex vivo purging» işlemlerinin, ilikteki kemoterapi artığı malign hücreleri temizlemekte ne derece etkili olduğu henüz kesin olarak belirlenmiş değildir (6,14).

Gorin ve arkadaşlarının bir makalesinde, European Bone Marrow Transplant Group (EBMTG)'a üye olan transplantasyon ekiplerinin, toplam 175 akut lösemili hastada uyguladıkları otolog KİT'nun sonuçları değerlendirilmiştir (14). ALL'de 1. remisyon döneminde % 56, 2. remisyon döneminde ise % 55 uzun süreli survive elde edilmiştir. AML olgularında 1. remisyon döneminde uzun süreli survive % 67, 2. remisyon döneminde ise % 41'dir ve arada istatistiksel olarak an-

lamli bir fark vardır. Bu sonuçlar, allogeneik KİT da olduğu gibi otolog transplantasyonun da ALL'de 2. remisyon döneminde, AML'de 1. remisyon döneminde uygulanması gerektiğini göstermektedir. AML'de birinci remisyonun ilk 6 ayında yapılan otolog KİT'da % 55 nüks görülürken, 6-9 ay arası yapılanlarda % 39 nüks geliştiği saptanmıştır (19). Yine AML'de, otolog KİT'da komplikasyonlara bağlı ölüm % 10'nun altındadır (19).

Otolog KİT, KML'nin kronik fazında da uygulanmaktadır. Ancak sonuçlar hakkında yeterli bilgi birikimi henüz yoktur.

ÖZET

Kemik iliği transplantasyonunda (KİT) amaç, hastanın anormal hematopoetik sistem hücrelerinin yerini vericinin normal hematopoetik sistem hücrelerinin almasını sağlamaktır. Alıcı ile vericinin genetik ilişkisine göre üç tip KİT olabilir : Singeneik, allogeneik ve otoog KİT. Allogeneik KİT'nun en önemli komplikasyonları greftin reddi, akut ve kronik graft-versus-host hastalığı, enfeksiyonlar ve hastalığın nüksüdür. Otolog kemik iliği transplantasyonunda ise en önemli problem hastalığın nüksetmesidir. Akut lösemiler, kronik myelositer lösemi, aplastik anemi, talasemi majör gibi hematolojik hastalıklarda, immün yetmezliklerde ve kemoterapiye duyarlı solid tümörlerde yüksek doz ilaç uygulayabilmek için KİT yapılmaktadır.

Hiç transfüzyon yapılmamış aplastik anemilerde KİT ile % 80 oranında başarılı sonuç alınmaktadır. Akut lenfoblastik lösemide 2. remisyon döneminde KİT önerilmekte ve % 25 - 50 oranında uzun süreli yaşam elde edilmektedir. Akut myeloblastik lösemisinin ilk remisyon döneminde ve 30 yaşından daha genç hastalarda yapılan KİT ile % 40 - 65 uzun süreli survive sağlanabilmektedir. Kronik myelositer lösemisinin kronik fazında KİT ile elde edilen sonuçlar da umut vericidir.

SUMMARY

Bone Marrow Transplantation and its Value In The Hematologic Disease

The aim of bone marrow transplantation (BMT) is to replace the abnormal hematopoetic cells of the patient with the normal hematopoetic cells of donor. BMT is 3 types according to the genetic relationship between the donor and recipients : syngeneic, allogeneic and au-

tolog. The most important complications of allogeneic BMT are graft failure, acute graft-versus-host disease, infections and recurrence of disease. Recurrence of disease is the most significant problem in autolog BMT, also. BMT is being applied in hematologic diseases like that acute leukemia, chronic myeloid leukemia, aplastic anemia, thalassemia major, in immune deficiencies and inborn errors of metabolism, and in the solid tumors which are highly responsible to chemotherapy.

BMT is successful in 80 percent of the patients with aplastic anemia who were not transfused before transplantation. BMT is recommended in the second remission of ALL with disease free long-term survival in 25 to 50 per cent of patients. BMT is applied in the first remission of AML. Long-term survival can be achieved in 40-60 percent of patients who are younger than 30 years old. The results of BMT in chronic phase of chronic myeloid leukemia are encouraging, also.

KAYNAKLAR

1. Appelbaum FR, Dahlberg S, Thomas ED : Bone marrow transplantation or chemotherapy after remission induction for adults with acute non-lymphoblastic leukemia. *Ann Intern Med* 101 : 581, 1984.
2. Barrett AJ, Kendra JR, Lucas CF : Bone marrow transplantation for acute lymphoblastic leukemia. *Br J Haemat* 52 : 181, 1982.
3. Berk ÖA, Üskent N, Yalçın A : ALL'li bir olguda HLA ve MLR kısmi uygunluk gösteren yakın akrabadan allogeneik kemik iliği transplantasyonu. *Doğa* 10 (3) : 237, 1986.
4. Blume KG, Beutler E, Bross K, et al : Bone marrow ablation and allogeneic marrow transplantation in acute leukemia. *N Engl J Med* 302 : 41, 1980.
5. Champlin R, Ho W, Arenson E, et al : Allogeneic bone marrow transplantation for chronic myelogenous leukemia in chronic or accelerated phase. *Blood* 60 : 1038, 1982.
6. Dicke KA, Spitzer G : Clinical studies of autografting in acute lymphocytic leukemia. In *Clinics in Haematology*. Goldstone AH (ed). Vol. 15 No. 1 p. 85-103, Feb. 1986.

7. Doney KC, Weiden PL, Storb R, et al : Failure of early administration of antithymosin globulin to lessen graft-versus-host disease in human allogeneic marrow transplant recipients. *Transplantation* 31 : 141, 1981.
8. Fefer A, Chever MA, Greenberg PD, et al : Treatment of chronic granulocytic leukemia with chemoradiotherapy and transplantation of marrow from identical twins. *N Engl J Med* 306 : 63, 1982.
9. Filipovich AH : Allogeneic bone marrow transplantation on with related donors other than HLA MLC-Matched siblings. *Transplantation* 39 : 282, 1985.
10. Forman SJ, Spruce WE, Farbstein MJ, et al : Bone marrow ablation followed by allogeneic marrow grafting during first complete remission of acute non-lymphoblastic leukemia. *Blood* 61 : 439, 1983.
11. Gale RP, Kersey JH, Bortin MM, et al : Bone-marrow transplantation for acute lymphoblastic leukemia. *Lancet* 2 : 663, 1983.
12. Gotti RA, Meuwissen HJ, Allen HD, et al : Immunologic reconstruction of sex linked lymphopenic immunological deficiency. *Lancet* 2 : 1366, 1968.
13. Gluckman E, Barrett AS, Arcese W, et al : Bone marrow transplantation in severe aplastic anemia : A survey of the European group for bone marrow transplantation. *Br J Haematol* 49 : 165, 1981.
14. Gorin NC, Herve P, Aegerter P, et al : Autologous bone marrow transplantation for acute leukemia in remission *Br J Haematol* 64 : 385, 1986.
15. Grob JP, Grundy JE, Prentice HG, et al : Immune donors can protect marrow-transplant recipients from severe cytomegalovirus infections. *Lancet*. 1 : 774, 1987.
16. Johnson FL, Thomas ED, Clark BS, et al : A comparison of marrow transplantation with chemotherapy for children with acute lymphoblastic leukemia in second or subsequent remission. *N Engl J Med* 305 : 846, 1981.
17. Kamani N, August CS : Bone marrow transplantsations : Problems and prospects. In *The Medical Clinics of North America* Vol. 68, No. 3. May 1984.
18. Klingemann HG, Storb R, Fefer A, et al : Bone marrow transplantation in patients aged 45 years or older. *Blood* 67 : 770, 1986.
19. Linch DC, Burnett AK : Clinical studies of autologous bone marrow transplantations in acute myeloid leukemia. In *Clinics in Haematology-Autologous Bone Marrow Transplantation*-Goldstone AH (ed). Vol. 15, No. 1, p. 103-186. Feb-1986.

20. Lucarelli G, Galimberti M, et al : Marrow transplantation for thalassemia following busulphan and cyclophosphamide. *Lancet* 1 : 1355, 1985.
21. McGlave PB, Miller WJ, Hurd DD, et al : Cytogenetic conversion following allogeneic bone marrow transplantation for advanced chronic myeloid leukemia. *Blood* 58 : 1050, 1981.
22. Powles RL, Clink HM, Bandini G, et al : The place of bone marrow transplantation in acute myelogenous leukemia. *Lancet* 1 : 1047, 1980.
23. Ramsay NKC, Kersey JH, Dobison LL, et al : A randomized study of the prevention of acute graft-versus-host disease. *N Engl J Med* 306 : 392, 1982.
24. Storb R, Doney KC, Thomas ED, et al : Marrow transplantation with or without donor buffy coat cells for 65 transfused aplastic anemia patients. *Blood* 59 : 236, 1982.
25. Storb R, Prentice RL, Buckner D. et al : Graft-versus-host disease and survival in patients with aplastic anemia treated by marrow grafts from HLA-identical siblings. *N Engl J Med* 308 : 302, 1983.
26. Storb R, Prentice RL, Hansen JA, et al : Association between HLA-B antigens and acute graft-versus-host disease-*Lancet* 2 : 816. 1983.
27. Storb R, Thomas ED, Neiden PL, et al : Aplastic anemia treated by allogeneic bone marrow transplantation : A report on 49 new cases from Seattle. *Blood* 48 : 817, 1976.
28. Storb R, Thomas ED, Neiden PL, et al : Marrow transplantation in thirty «untransfused» patients with severe aplastic anemia. *Ann Intern Med* 92 : 30, 1980.
29. Thomas ED, Buckner CD, Banaji M, et al : One hundred patients with acute leukemia treated by chemotherapy, total body irradiation and allogeneic marrow transplantation. *Blood* 49 : 511, 1977.
30. Thomas ED, Buckner CD, Sanders J, et al : Marrow transplantation for thalassemia. *Lancet* ii : 227, 1982.
31. Thomas ED, Flourney N, Buckner CD, et al : Cure of leukemia by marrow transplantation. *Leuk Res* 1 : 67, 1977.
32. Thomas ED, Lochte HL, Lu WC, et al. : Intravenous infusion of bone marrow in patients receiving radiation and chemotherapy. *N Engl. J Med.* 257 : 491, 1957.
33. Thomas ED, Sanders JE, Flournoy N, et al. : Marrow transplantation for patients with acute lymphoblastic leukemia. A long-term follow-up. *Blood* 62 : 1139. 1983.

34. Thompson CB, Sanders JE, Flournoy N, et al. : The risks of central nervous system relapse and leukoencephalopathy in patients receiving marrow transplants for acute leukemia. *Blood* 67 : 195, 1986.
35. Weiden PL, Sullivan KM, Flournoy N, et al. : Antileukemic effect of chronic graft-versus-host disease contribution to improved survival after allogeneic marrow transplantation. *N Engl. J Med.* 304 : 1529, 1981.
36. Woods WG, Nesbit ME, Ramsay NKC. : Intensive therapy followed by bone marrow transplantation for patients with acute lymphocytic leukemia in second or subsequent remission. *Blood* 61 : 1182, 1983.

ANKARA ÜNİVERSİTESİ TIP FAKÜLTESİ MECMUASINDA YAZI YAYINLAYACAKLARIN DİKKATİNE

1 — A.Ü. Tıp Fakültesi Mecmuası, A.Ü. Tıp Fakültesi tarafından üç ayda bir, yılda dört sayı (bir cilt) olarak yayınlanır.

2 — Yazarlar A.Ü. Tıp Fakültesi Yayın Komisyonu Başkanlığına iki kopya halinde gönderilmelidir. Yazı ve resimlerin kayından Fakülte sorumlu tutulamaz; bu nedenle araştırmacıların bunlara ait bir kopyayı alt koymaları tavsiye edilir.

3 — Mecmua'da yayınlanmak üzere gönderilen yazıların daha önce başka yerde yayınlanmamış veya yayınlanmak üzere gönderilmemiş olması gerekir. Daha önce Kongrede tebliğ edilmiş ve özeti yayınlanmış çalışmalar, bu husus belirtilmek üzere kabul edilebilir. Yayın için gönderilmiş çalışmalarını gecikme veya diğer bir nedenle başka bir yerde bastırmak isteyen yazarların Fakülteye yazılı olarak bilgi vermeleri gerekir. Yayın Komisyonu, A.Ü. TIP FAKÜLTESİ MECMUASI için gönderilmiş yazılarda makale sahiplerinin bu maddeye uymayı kabullendiklerini varsayar.

4 — ANKARA ÜNİVERSİTESİ TIP FAKÜLTESİ MECMUASINDA yayınlanacak yazılar metin, şekil, tablo, kaynakça dahil 15 dergi sayfasını geçemez. Olgu bildirileri için üst sınır 5 dergi sayfasıdır.

5 — Mecmua'da yayınlanmış her makalenin yazarlarına 50 adet ücretsiz ayrı baskı verilir.

6 — MAKALE BAŞLIĞI : Seksen harf ve fasılayı (80 daktilo vuruşu) geçmemelidir. Eğer yazı başlığı 40 harf ve fasıladan fazla ise, Mecmuadaki tek sayfalar başına konulmak üzere ayrıca kısaltılmış yazı başlığı (en çok 40 vuruş) makaleye eklenmelidir.

Yazı başlığının altına yazarların ad ve soyadları yan yana yazılmalıdır. Soyadları üstüne konulacak yıldız işaretleri ile sayfa altında araştırmacıların akademik ünvanları dip not halinde belirtilebilir.

Çalışmanın yapıldığı ve yazarların çalıştıkları yer, yazarlarının altına yazılmalıdır.

GİRİŞ : Araştırmanın amacı belirtilmeli, diğer benzer çalışmalara işaret etmeli, ancak geniş bir revü (Literatürün gözden geçirilmesi) önlenmelidir.

METOD : Daha önce literatüre geçmemiş yeni bir yöntem denenmişse geniş surette verilmeli, aksi halde sadece literatüre atıf yapmakla yetinmelidir.

METİN YAZIMI : ANKARA TIP FAKÜLTESİ MECMUASI'nda yayınlanmak üzere gönderilen yazılar 21 X 30 cm boyutlarında standart daktilo kağıdına çift aralıklı olarak daktilo ile yazılmalı, sayfa sol yanında 3 cm. sağ yanında ise 2 cm. boşluk bırakılmalıdır. Her sayfa üst-sağ köşesine yazar (birden fazla kişiye ait makalelerde ilk yazar) adı, soyadı yazılmalıdır.

Yazıların Türk Dil Kurumu sözlüğü ve yeni yazın (imlâ) kılavuzuna uygun olarak hazırlanması gerekir. MECMUA basımında metnin arasında büyük veya espase dizime başvurulmayacağından daktilolu kopyada tüm kapital veya aralıklı yazım kulllanılmamalıdır.

Aynı satırda değişik puntolu veya karakterli dizime (Beyaz-italik-siyah) çoğu basımevinde olanak bulunmadığından metin arasında ad, tümce veya satırların altı, farklı kasa ile dizim için, çizilmemelidir. Ara başlıkları (MATERİYEL VE METOD, BULGULAR, TARTIŞMA, KAYNAKLAR) kapital olarak yazılmalı ve ortalanmalıdır.

Olanak varsa bir cümlelerin rakamla bağlanmaması tercih edilmelidir, zorunluk olan hallerde rakam nümerik değil, yazı ile yazılmalıdır (Örnek : 48 hasta ve 50 sağlam kontrolden oluşan materyel... yerine Bu araştırmanın materyeli 48 hasta ve 50 sağlam kontrolden oluşmaktadır veya Kırk sekiz hasta ve 50 sağlam kontrolden oluşan materyel...). Genellikle I - 10 arasındaki rakamlar metin içinde de olsa yazı ile yazılmalıdır (Örnek : Bu seri içindeki hastalardan 4 ü... yerine Bu seri içindeki hastalardan dördü...). Ancak bu sayılar diğer bir rakamla karşılaştırmalı olarak kullanılmışsa rakamla yazılabilir (Örnek : Bu yöntemle tedavi ettiğimiziz 26 hastadan 7 si tam düzelmeye göstermiş olup...).

ŞEKİLLER : Fotoğraf, grafik, çizim ve gemaların tümü (İllüstrasyonlar) Şekil olarak kabul edildiğinden buna göre birbirini izleyerek numaralanmalıdır. Grafik ve gemalar kuşe kağıdı veya beyaz kartona siyah, tercihan çini mürekkeple çizilmelidir. Fotoğraflar klişede ayrıntıların görülebilmesini sağlayacak derecede kontrast olmalı ve parlak kağıda basılmalıdır.

Her şekil altında açıklayıcı kısa bir lejand bulunmalıdır. Şekil numaraları Arapîk olarak (1, 2, 3...) yazılmalı ve lejand ařađıdaki örnekteki benzer şekilde noktalanmalıdır :

Şekil 4 : Hastanın ameliyat öncesinde dönemde yapılmıř karaciđer sintigrafisinde sol lobde hipoaktif bölge görölüyor.

Şekil altı yazılarının tümü ayrı bir sayfaya ve alt alta yazılarak metne eklenmelidir.

Klişe yapılacak Şekillerin tümü ayrı bir zarf içinde sunulmalı, hiçbir şekil monte edilmemelidir. Şekillerin arkasına yazar ve makale kısa adı, şekil numarası yumuřak kurřun kalemle yazılmalı, klişenin üstte gelecek yanı ÜST yazılarak işaretlenmelidir.

Şekillerin makalede konulması gereken yerler metin sol kenarına (Şekil I, Şekil 2,) şeklinde yazılarak belirtilmelidir.

ANKARA TIP FAKÜLTESİ MECMUASI'nın sayfa eni muhtemel olarak 28 katrat (12 cm) olacaktır. Şekillerin boy ve en oranı yönünden bu husus dikkate alınmalıdır.

TABLolar : Her biri ayrı bir sayfaya yazılıp Romen rakamı ile (I,II,III...) numaralanmalıdır. Tablo kapsamının kısa tarifi, açıklaması başlık olarak konulmalıdır. Bađlığın noktalanması ařađıdaki örneđe göre yazılmalıdır :

Tablo IV : Karaciđer absesinde mortalite oranları-

Arařtırmaya ait bulgu ve sonuçların sunuluşu ya metinde yazılı olarak verilmeli veya şekil yahut tablo ile takdimi tercih edilmelidir. Aynı bulgu ve sonucun bu arařlardan birden fazlası ile ve tekrarlanarak sunuluşundan kaçınılmalıdır.

Tablolar Dergi normal metin harfleri ile dizilince eni 12 cm. yi geçmeyecek genişlikte ve yarım sayfayı aşmayacak derinlikte, kondanse bilgi ile düzenlenmeli; Tablo adedi metin hacmi ile orantılı olmalıdır. Sayfaya dik deđil yan olarak monte edilmek üzere düzenlenmiř Tablo'lar kabul edilemez. Tabloların konula-cađı yerler metin sol kenarına işaretlenmelidir.

TÜRKÇE ÖZET : Ortalama 50 - 100 kelime dolaylarında olmalı ve İngilizce özetten önde gelmelidir. Makale başlığının bu bölümde tekrarı gerekmez.

YABANCI DİLDE ÖZET : Arařtırmanın amacı, bulgular ve sonuçları kısa olarak içeren, en çok 100 kelime olmak üzere üç batı dilinden (İngilizce, Fransızca, Almanca) birinde hazırlanmış bir özet makale sonuna gelecek şekilde yazılmalıdır. Makale başlığının tümü de aynı yabancı dile çevrilerek bu özet üstüne yazılmalıdır.

KAYNAKLAR : Metin içinde numaralanıp parantez içinde yazılmalıdır. Süperior rakam dizimine basımevlerinin çođunluđuunda olanak bulunmadığından metinde kaynak numaraları yazı üstüne konulmamalıdır. Aslı görölmeden diđer bir kaynak aracılıđı ile bilgi edinilen makaleler mümkünse Kaynaklar arasına alınmamalı, zorunlu hallerde ise bilgi alınan ara kaynak parantez içinde belirlenmelidir.

Arařtırma sonuçlarını sunan makalelerde tezlerdeki gibi gözden geçirilen tüm kaynakların verilmesi yerine en önemli, yeni ve çalışmayı doğrudan ilgilendirenlere yer verilmelidir. MECMUA'da yayın için kabul edilecek yazılardan arařtırmalarda kaynak adedi en çok (25), olgu bildirilerinde ise (10) olarak sınırlandırılmıştır.

Kaynaklar yazı sonunda ve ayrı bir sayfaya, alfabetik olarak sıralanıp numaralanarak yazılmalıdır. Kaynak yazımı ve noktalaması makale ve kitaplar için ařađıdaki örneđe uygun olmalıdır :

7. Fulton EF : Treatment of Bowen's disease with topical 5 - FU, Arch Derm 97 : 178, 1968
8. Özer K, Kaya Z, Ayan B : Meigs sendromunda laparoskopinin deđerı, A Ü Tıp Fak Mec 24 : 110, 1971
9. Oberman A ve ark : Natural history of coronary artery disease, Bull N Y Acad Med 48 : 1109 1972. 1972
10. King EJ Armstrong AR : A convenient method for determining serum and bile phosphatase activity. Canad med Ass J 31 : 376, 1934 (Sherlock zikrediyor, Disease of the liver and biliary system. 3. bası, 1963 Blackwell Pob, Oxford, sayfa : 47)

Üç veya daha az olan yazar adlarının tamamı, üçden fazla olanlarda ise sadece ilk ad yazılıp ve ark şeklinde devam edilmelidir. İbidem (Ibid.) kısaltması ancak bir yazarın aynı mecmuada yayımlanmış, birbirini izleyen yazıları referans olarak gösterilirse kullanılmalıdır.

11. Shehadı WH : Clinical radiology of the biliary tract, 2. bası, 1963, Mc Graw - Hill Co, N Y, sayfa : 41

YAYINLANAN KİTAPLAR
A. Ü. TIP FAKÜLTESİ TARAFINDAN

- 402 - İNGUNAL VE FEMORAL FITIKLARIN CERRAHİ TEDAVİSİ
(Prof. Dr. Demir Ali Uğur) 160 Sayfa 90 TL.
- 414 - TÜRK İSTİKLAL SAVAŞI VE CUMHURİYET TARİHİ
(Doç. Dr. Yücel Özkaya) 335 Sayfa 200 TL.
- 415 - TIPTA İSTATİSTİK YÖNTEM VE UYGULAMALARI
(Dr. Yaşar Heperkan) 890 Sayfa 570 TL.
- 417 - TEMEL NÜKLEER TIP
(Doç. Dr. Asm Akin) 519 Sayfa 370 TL.
- 423 - DERİ HASTALIKLARINDA ÖN BİLGİLER (PROPEDÖTİK)
(Prof. Dr. Atif Taşpınar) 154 Sayfa 100 TL.
- 427 - SİNİR HASTALIKLARI SEMİYOLOJİSİ
(Prof. Dr. Sami Gürün, Prof. Dr. Adnan Çüvener, Prof. Dr. Öge, Prof. Dr. V. Kırçak, Prof. Dr. İ. Çağlar, Prof. Dr. K. Bilgin, Prof. Dr. Korkut Yaltkaya) 608 Sayfa 450 TL.
- 430 - TEMEL MEDİKAL GENETİK
(Prof. Dr. Bekir Sıtkı Şaylı) 494 Sayfa 445 TL.
- 343 - GEBELİK ve SİSTEMİK HASTALIKLAR
(Prof. Dr. Ahmet Esendal) 728 Sayfa 800 TL.
- 433 - GENEL ŞİRÜRJİDE KARIN YARALANMALARINI
(Prof. Dr. İsmail Ş. Kayabalı) 469 Sayfa 470 TL.
- 434 - ANATOMİ TERİMLERİ (NOMINA ANATOMICA)
(Prof. Dr. Kaplan Arıncı, Doç. Dr. Alaittin Elhan) 275 Sayfa 660 TL.
- 435 - ORTOPEDİ-TRAVMATOLOJİ ve CERRAHİSİ
(Prof. Dr. Zeki Korkusuz) 206 Sayfa 500 TL.
- 436 - GENİTAL SİSTEM PATOLOJİSİ
(Prof. Dr. Orhan Bulay) 161 Sayfa 250 TL.
- 437 - GASTROENTEROLOJİYE GİRİŞ PROPEDÖTİK
(Prof. Dr. Zafer Paykoç, Prof. Dr. Hamdi Aktan) 208 Sayfa 520 TL.
- 438 - LENFATİK SİSTEM
(Prof. Dr. Kaplan Arıncı, Doç. Dr. Alaittin Elhan) 75 Sayfa 520 TL.
- 440 - TESTİS TÜMÖRLERİ TEŞHİS ve TEDAVİLERİ
(Prof. Dr. Mahmut Kafkas) 102 Sayfa 750 TL.
- 441 - İŞ SAĞLIĞI ve MESLEK HASTALIKLARI
(Dr. Cahit Erkan) 534 Sayfa 1610 TL.
- 442 - DOĞUM OPERASYONLARI
(Prof. Dr. Ali Gürgüç) 504 Sayfa 1840 TL.
- 443 - KÜÇÜK CERRAHİ TEKNİĞİ
(Prof. Dr. Demir A. Uğur) 113 Sayfa 160 TL.
- 444 - Eklemler
(Prof. Dr. Demir A. Uğur) 88 Sayfa 300 TL.
- 445 - Temel Odyoloji
(Prof. Dr. Nimetullah Esmer) 78 Sayfa 480 TL.
- 448 - Acil Psikiyatri
(Dr. Işık Sayıl) 149 Sayfa 700 TL.

Yukarıdaki Kitaplar A.Ü. Tıp Fakültesi Kitap Satış Bürosundan Temin Edilebilir.