

KOMPLİKE BİR TRAVMATİK FİSTÜL OLGUSU VE DEĞİŞİK CERRAHİ YÖNTEM UYGULAMASI (URETRO - PERİNEO - REKTAL FİSTÜL)

Şevket Tuncer*

Ali Rıza Arat**

Mut Şafak***

Üriner ve intestinal sistemler arasındaki fistüller; konjenital, iltihabi, neoplazik veya travmatik olurlar.

Konjenital fistüller nadirdirler ve hemen daima anal atrezi veya inperfore anüs ile birlikte bulunurlar (2,3,5,11). Konjenital fistüllerin 2/3 ünde inperfore anüs, geri kalan 1/3 ünde anal atrezi ve diğer anomaliler bulunur (2).

İltihabi fistüller, intestinal ve üriner sistemler arasındaki fistüller içerisinde en sık görülenlerdir. Bunlar arasında da özellikle «sigma divertikülit»i sonucu oluşan kolo-vezikal fistüller en büyük çoğunluğu teşkil etmektedir (9). Daha sonra ise Morbus Crohn, daha az olarak da apandisit veya diğer iltihabi hastalıklar sonucu oluşan fistüller gelmektedir.

Neoplazik hastalıklar sonucu oluşanlar, iltihabi olanlardan sonra ikinci sırayı almaktadır.

En az olarak travmatik fistüller görülmekte ve bunların da en büyük çoğunluğunu mesane ile bağırsaklar arasındaki fistüller oluşturmaktadır (11). üretro-rektal fistüller ise çok daha azdır.

Nadir görülmesi, komplike bir fistül olması ve operatif tedavisinin özellikleri göstermesi nedeniyle, üretro-perineo-rektal fistül şeklindeki olgumuzu yayınlamayı ve bu nedenle de literatürü gözden geçirmeyi uygun bulduk.

Olgu : E.Z. adında 18 yaşında çiftçi bir erkek hasta.

İlk yatışı : 25.9.1980 gün ve 937 protokol ile.

İdrarının rektal, perineal ve üretral olmak üzere 3 yoldan gelmesinden ve idrarla gaita çıkmasından şikayetçi. 3 yaşında geçirdiği bir trafik kazasından beri yakınmaları devam ediyormuş. 9 sene önce Adana'da bir ameliyat geçirmiş ise de, fayda bulamamış. Ayrıca darlık olduğu söylenerek üretral buji de uygulanmış.

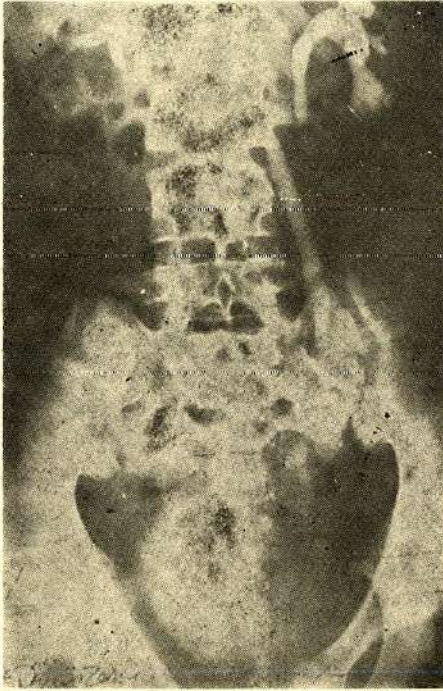
* A.Ü. Tıp Fakültesi Üroloji Ana Bilim Dalı Öğretim Üyesi

** A.Ü. Tıp Fakültesi Genel Şirürji Ana Bilim Dalı Öğretim Üyesi

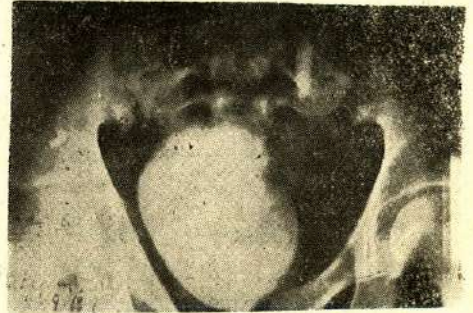
*** A.Ü. Tıp Fakültesi Üroloji Ana Bilim Dalı Uzmanı

Fizik muayenede perinede fistül deliği görüldü. İdrar tetkikinde boi lökosit vardı.

Ürografide, sağda belirgin üretero-pyelo-kalisektazi (Resim 1) mevcudiyeti, mesanenin kontrast madde ile dolmuş (Resim 2) bulunduğu, miksiyon esnasında ise kontrast maddenin kısmen perineye, çoğunluğunun rektuma (Resim 3) geçtiği görüldü. Üretrografide; kontrast maddenin mesaneye geçmediği, üretra dışına, rektuma ve perineye (Resami 4) yayıldığı göziendi. Perineden yapılan fistülografide ise, kontrast maddenin üretral yolla kısmen mesaneye, kısmen de rektum yönüne (Resim 5) dağıldığı izlendi.



Resim 1

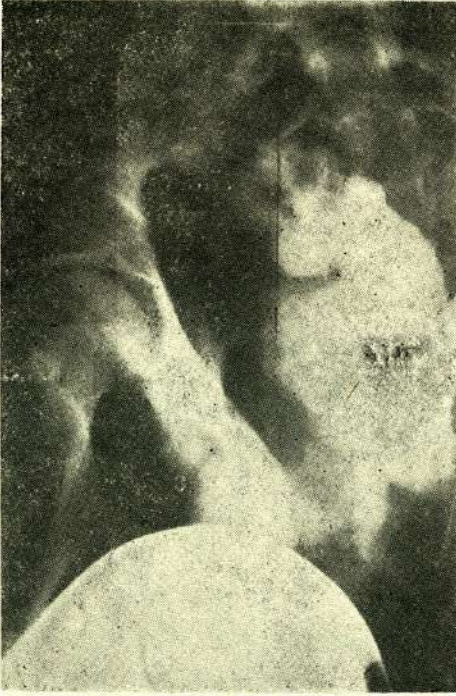


Resim 2

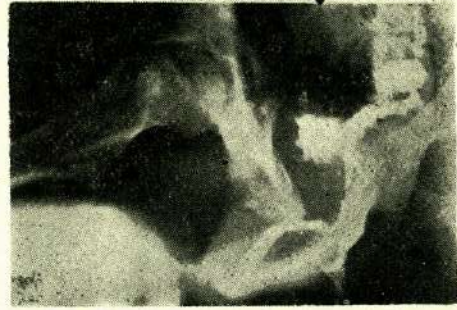
Daha sonra genel şirürjiye nakledilen hasta 4522 protokol ile yatırılarak 7.10.1980 tarihinde kolostomi yapıpı taburcu edilmiştir.

İkinci yatışı : 22.1.1981 gün ve 101 protokol ile,

Üretro-sistoskopi bulgusu : Posterior üretrada rölaf bir darlık mevcuttu, ancak üretroskop (20 chr) buradan rahat geçtiği için herhangi bir müdahaleye gerek duyulmadı. Üretral fistül deliği görülemediğinden, perinedeki fistülden sokulan sitile yardımı ile bunun yerinin arka üretrada dış sfinkterin hemen önünde saat 7



Resmi 3



Resim 4

hizalarında olduğu tesbit edildi. Üretroskop sfinkteri rahat geçti, prostatik üretra da colliculus seminalisin hemen gerisinde, rektum yönüne uzanan ve ağzı col. seminalis tarafından kapatılan (muhtemelen eski bir fousse route sonucu oluşmuş) divertikül şeklinde bir boşluk görüldü. Keza prostatik üretranın mesaneye yakın kısmında, mesane kollumunun üzerine doğru uzanan (yine eski fousse route olması muhtemel) birkaç küçük boşluklar daha görülmekteydi. Mesanede belirgin bir patoloji izlenemedi. Daha sonra perinedeki fistülden rektum istikametine sokulan sitilenin ucunun rektumdan, anal iç sfinkterin hemen üzerinden çıktığı rektal tuşedeki parmakla hissedilerek, rektal deliğin yeri lokalize edildi ve bu nedenle ayrıca bir rektoskopiye gerek duyulmadı.

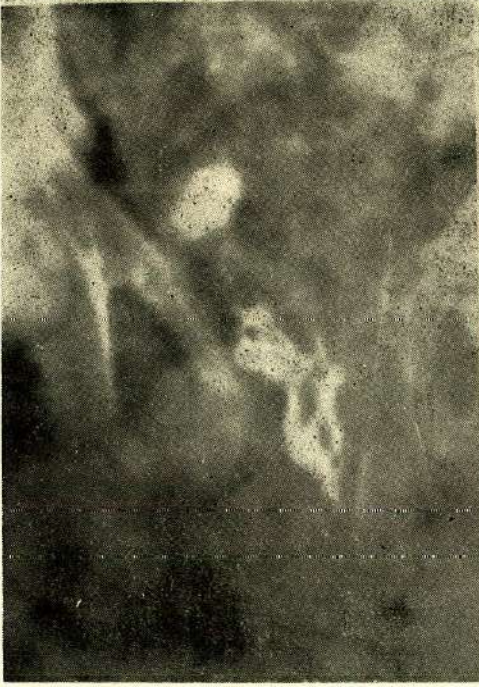Hasta daha sonra ameliyata gelmek üzere, kendi arzusu ile ayrıldı.

Üçüncü yatış 4.3.1981 gün ve 306 protokol ile.

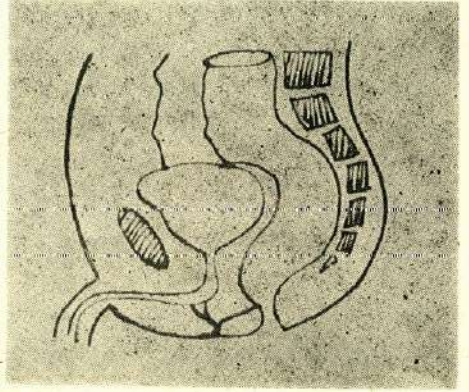
Hastanın rutin tetkikleri yapıldı. İdrar enfeksiyonunun azalmış olduğu görüldü.

Operasyon (10.3.1981) :

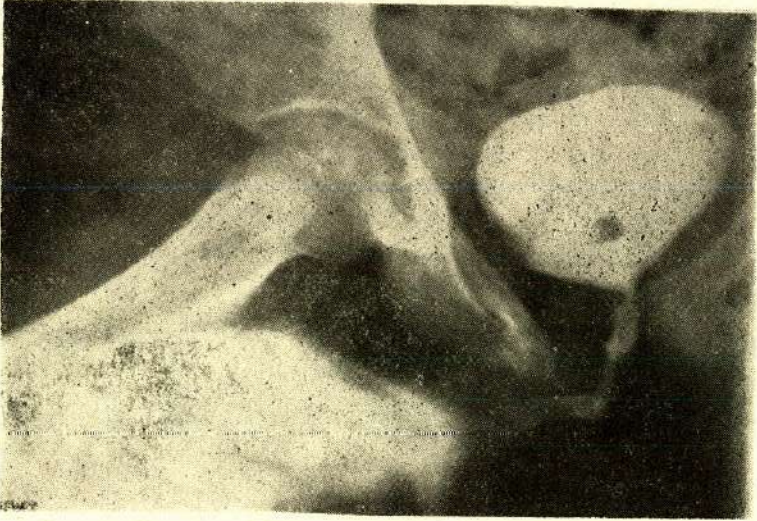Hasta genel anestezi altında jinekolojik pozisyonda yatırıldı. Perineal fistül deliğinden her iki yöne metilen mavisi enjekte edildi.



Resim 5



Şekil 1



Resim 6

Perineden sokulan sitilenin ucu rektumdan çıktıktan sonra, sitile boyunca fistül yolu insize edildi ve böylece fistülün epitelize olmuş duvarı ortaya çıktı. Anal sfinkter de aynı yönde kesildi, yani anterior sfinkterotomi yapıldı. Böylece bu yönde hiçbir fistül eksizyonu yapılmadan, içyüzü epitelize olmuş fistülün her iki serbest kenarı, perine epiteli ile devam etmek üzere epitelize olmaya terk edildi. Bundan sonra fistül üretra yönüne 1 cm kadar kesildiğinde, yolun ikiye ayrılarak, biri yukarı, diğeri aşağı olmak üzere üretraya uzanmakta olduğu farkedildi (Şekil 1). Her iki yol da üretraya kadar açılıp eksizyonu yapıldıktan sonra, fistül delikleri 2 tabaka halinde kapatıldı. Hastaya aynı seansta sistostomi de yapılarak operasyona son verildi. Üretral sonda konmadı.

Ameliyatın 17. günü hasta üretral yoldan idrar yapmaya başladı ve devam etti. Bu nedenle 21. günü sistostomi sondası alındı. Ameliyatın 27. günü yapılan üretrografide kontrast maddenin hiç ekstravazasyon göstermeden üretrayı geçip mesaneyi doldurduğu görüldü (Resim 6). Ancak sistostomi deliğinden ıslatmaya devam ettiği için, hasta aynı gün genel anestezi altında operasyona alınarak suprapubik sistostomi fistülü kapatıldı ve üretral sonda kondu. Üretral sondası alındıktan sonra da rahat idrar yapmaya devam etti ve 21.4.1981 günü taburcu edildi. Daha sonra 3129 protokol ile genel şirürjiye yatan hastanın kolostomisi 19.6.1981 günü kapatılarak şifa ile taburcu edilmiştir.

TARTIŞMA

Üriner ve intestinal sistemler arasındaki bütün fistüller gibi, üretro-rektal fistüller de konjenital veya akkiz olurlar.

Nadir olmakla birlikte, konjenital olanlar çoğunluğu teşkil ederler (2). Başlangıçta da belirtildiği gibi, hemen daima anal atrezi veya imperfore anüs ile birlikte bulunurlar (2,3,5,11) ve en çok da üretra ile rektum arasında görülür (5,10). Üretraya açıldıkları yer ya prostatik veya membranöz üretra (10) olmakta, fakat daha çok prostatik üretraya açılmaktadırlar (3).

Akkiz olanlar ise; iltihabi, neoplazik veya travmatik olarak meydana gelirler.

Rösner ve Rodeck'in literatürden topladıkları üriner ve intestinal sistemler arasındaki 192 akkiz fistül olgusundan % 68.7 gibi büyük kısmını iltihabi, % 26.6 sını neoplazik ve % 4.7 gibi oldukça az bir kısmını da travmatik fistüllerin oluşturduğu görülmektedir (11). Bu travmatik fistüllerin de çoğunluğu postprostatektomik olarak, prostatik üretra ile rektum arasında oluşmaktadır (3,12). Sachelford incelediği 57 üretro-rektal fistül olgusundan 42 sinin prostat operasyonu, sadece ikisinin kateterizasyon sonucu olduğunu bildirmektedir (12).

Üretra dış sfinkteri önünde olan üretro-rektal fistüller ise daha da azdır ve çoğunlukla pelvis fraktürleri, delici yaralanmalar, nadir olarak da dikkatsizce yapılan aletli muayeneler veya üretra darlığı nedeniyle metal buji uygulamaları sonucu istrojen olarak meydana gelmektedir (12).

Bu üretra-rektal fistüllerin perine ile iştirakli olanları yani üretro-perineo-rektal fistüller ise çok daha nadir ve hemen daima da travmatiktirler. Nitekim yaptığımız literatür araştırmasında Goodwin'in 20 üretro-rektal fistül olgusundan sadece üçünün üretro-perineo-rektal fistül şeklinde, ancak her üç olguya ait üretral fistül deliğinin prostatik üretra çıkışı olduğu görülmektedir (4). Bizim olgumuzda olduğu gibi, üretra dış sfinkteri önünde olan posterior üretra çıkışlı komplike bir üretro-perineo-rektal fistül olgusuna rastlayamadık.

Semptomlar :

Vezikö-rektal fistüllerde olduğu gibi, üretro-rektal fistüllerde de klasik semptom idrar ve feces'in üretra ve rektumdan gelmesidir (1,2). Olgumuzda ise feçes ve idrar ayrıca perineal fistülden de gelmekteydi.

Fistüllerde fekalüri ve pnömatüri şeklindeki semptomlar hemen daima ön planda bulunur ve fistül nedeni olan asıl hastalığa ait semptomları çok defa maskelerler (11). Fekalüri ve pnömatüri dışında, assandan gelişen enfeksiyona bağlı olarak akut veya kronik pyelonefrit bulguları da eklenebilir (2,11). Ayrıca hematüri, diare v.s. gibi semptomlar da olabilir.

Teşhis :

İyi bir anamnez başta gelir. Bununla, çok defa diğer muayenelerden daha süratle teşhise varmak mümkün olur. Bu arada fekalüri ve pnömatüri gibi en önemli semptomun hasta tarafından ekseriya sadece sorulduğunda bildirildiğini de unutmamalıdır.

Üretro-sistoskopi, teşhiste en önemli muayene metodudur. Bununla fistülün üretral ağzı ekseriya kolayca tesbit edilir. Ancak bazan üretral fistül ağzını bu muayene ile görmek zor veya imkansız olabilir. Bu durumlarda, bir fistül deliği belli ise, buradan metilen mavisi solüsyonu vererek diğer deliğin optik olarak tesbiti mümkün olabileceği gibi, üretradan veya üretral fistül deliğine sokulacak bir ureter kateterinden kontrast madde verip grafi çekerek de diğer delik tesbit edilebilir. Bu arada gerektiğinde rekto-sigmoidoskopi de ihmal edilmemelidir.

Olgumuzda üretroskopide kesin olarak seçilemediği için, perineal fistül deliğinden sokulan bir sitilenin ucunun posterior üretrada dış sfinkter önünde saat 7

hizalarında görülmesi ile üretral fistül deliğinin yeri tesbit edilmiştir (operasyon esnasında ise fistül deliğinin bir değil, iki tane olduğu ortaya çıkmıştır).

Üretrografide kontrast maddenin mesaneye geçmediği, perine ve rektuma doğru yayıldığı izlenmiştir (Resim 4). Perineden yapılan fistülografide de kontrast maddenin mesane ve rektuma doğru ilerlediği görülmüştür (Resim 5). Fistülün tamiri sonrası yapılan üretrografide ise, verilen kontrast maddenin hiçbir ekstrasvazasyon göstermeden mesaneye geçtiği ve mesaneyi doldurduğu tesbit edilmiştir (Resim 6).

Tedavi :

Travmatik yaralanma hemen farkedilip sistostomi ve kollostomi yapılacak olursa, küçük çaplı üretro-rektal fistüller çoğunlukla spontan olarak kapanırlar (1,3,4). Goodwin böyle 22 fistül olgusundan 9 unun spontan olarak kapandığını bildirmiştir (4).

Bunun dışındakiler operatif tedaviyi gerektirirler. Operatif tedavinin prensibi fistül eksizyonu ile birlikte fistülize organların birbirinden ayrılması ve iki tabaka halinde sütüre edilmesidir. Başlıca 5 yaklaşımla mümkündür :

1 — **Perineal Yaklaşım** : Ençok kullanılan yöntemdir. Bu yöntemin klasik tanımı ilk defa 1926 da Young tarafından (15) yapılmış olup bazı modifikasyonları da bildirilmiştir (4).

2 — **Per-anal Intrarektal Yaklaşım** : İlk defa 1949 da Vose tarafından uygulanmıştır (14). Anal sfinkter bivalv spekulum ile açılıp anterior duvar fistül açıklığına kadar ekspoze edilerek yapılan basit bir yöntemdir.

3 — **Sakral Yaklaşım** : Kilpatrick ve Thompson (8) rektum kanserlerinde uygulanan Kraske tipi yaklaşımı rekto-prostatik fistüllerde uygulamışlardır.

4 — **Pull-Through Tekniği** : Rektum kanserlerinde uygulanan ve Whitehead tarafında bildirilmiş olan bu abdomino-perineal pull-through (çekim) yöntemi Hampton ve Bacon tarafından (6) uretro-rektal fistüllerde uygulanmıştır. Daha çok imperfore anüs veya anal atrezi ile birlikte olan konjenital uretro-rektal fistüllerde uygulanmaktadır (2,10,15). Bu yöntemde mobilize edilen rektum fistül deliği üzerinden eksize edildikten sonra aşağı çekilip, ucu tekrar anüs derisi ile anastomoze edilmektedir ve bu nedenle ayrıca bir kollostomiye gerek kalmamaktadır. Ancak bu yöntem, rektal fistül deliğinin anal kanaldan 1,5-2 cm den daha yukarıda olmadığı olgularda iyi uygulanmaktadır (2,10).

5 — **Posterior Trans-sfinkterik Yaklaşım** : Bu yöntemin en iyi uygulandığı yerlerden biri de rekto-prostatik fistüllerdir (7). Anal sfinkter posterior kısmında

kesilerek rektum açıldıktan sonra ön duvardaki fistül deliği ortaya çıkartılır. Bu fistül deliğinin etrafından yapılan sirküler insizyon derinleştirilerek prostat kapsülüne kadar varılır ve tek tek katgüt sütürlerle onarılır. Sonra rektal fistül deliği de mukoza içe kıvrılacak şekilde dikilir. Müteakiben rektuma yapılmış olan posterior insizyon kapatılır.

Olgumuzda ise rektal fistül açıklığının tamirinde bu yaklaşım yollarından hiçbirini kullanılmamıştır. Bizim uyguladığımız yöntemde, klasik fistül eksizyonu şeklindeki bu yöntemlerin aksine, rektal fistül yolu açık bırakılmış ve anal sfinktere de anterior sfinkterotomi yapılarak, sütüre edilmeden olduğu gibi bırakılmıştır. Böylece daha basit kolay ve hasta için şoken olmayan bir cerrahi girişim uygulanmıştır. Çünkü anal sfinkterin, herhangi bir noktada kesilerek olduğu gibi bırakılması halinde anal sfinkter mekanizmasında ve defekasyon fizyolojisinde hiçbir bozukluk meydana gelmemektedir (13). Hastamızda da bir sfinkter yetmezliği olmamıştır.

Literatür araştırmasında, üretro-rektal fistüllerde böyle anterior sfinkterotomi yapıldığına dair bir yayına rastlayamadık.

Üretral sütür hattının idrar sızıntısı ile ıslanmaması ve dolayısı ile de sütür yetersizliğine neden olmadan primer olarak kapanmasının sağlanması için, fistülün kapatılmasını takiben veya önceden bir sistostomi yapılmasında hemen bütün otörler fikir birliği içerisindeyler (1,2,3,4,15).

Üretro-rektal fistül onarımında kollostominin her zaman gerekli olmadığını bildirenler (4,15) varsa da başarının sağlanması için kollostominin mutlaka yapılmasını savunanlar da vardır (1,11).

Biz olgumuzda daha önceki bir seansta kollostomi ve perineal fistül onarımı esnasında da sistostomi uyguladık.

Postoperatif kollostominin en erken 4-5 hafta, sistostominin ise 8-10 hafta sonra kapatılarak normal pasaja geçilmesi önerilmektedir (1). Olgumuzda ise 4 hafta sonra sistostominin kapatılması mümkün olmuştur. Kollostomi ise, üretral fistül tamirinden 3 ay kadar sonra kapatılmıştır.

Prognoz :

Üriner ve intestinal sistemler arasındaki fistüllerin prognozu esas hastalığa bağlıdır. Travmatik fistüllerde prognoz, iltihabi ve neoplazik olanlara nazaran daha iyidir. Akut veya kronik bir sistit, bir pyelonefrit gelişmiş bulunup bulunmaması da tabiatıyla prognozu etkilemektedir. Bu durumda iyi bir antibakteriel tedavi ihmal edilmemelidir.

ÖZET

Travmatik, komplike bir üretro-perineo-rektal fistül olgusu bildirildi ve uretro-rektal fistüllerin etyolojisi, semptomatolojisi, teşhis ve tedavisi üzerinde durularak literatür gözden geçirildi.

ZUSAMMENFASSUNG

Ein traumatischer, komplexer Fistel-Fall und ein gesondertes, chirurgisches Therapie-Verfahren (Uretro-perineo-rektale Fistel)

Es wurde über einen komplexen Fall mit traumatischer urethro-perineo-rektaler Fistelverbindung berichtet und Ätiologie, Symptomatologie, Diagnostik und Therapie der Harnröhren-Mastdarmfisteln diskutiert und die Literatur durchgesehen.

KAYNAKLAR

- 1 - Boeminghaur H : Harnröhren-Mastdarmfisteln. Urologie, Bd. II, 3. Auflage, Banaschewski 1960, 270.
- 2 - Campbell MF : Urethrorectal fistula. J. Urol. 76 : 411, 1956
- 3 - Goligher JC : Recto urethral fistula. Surgery of the anus rectum and colon. Edition, London Bailliére Tindall 1975, 247
- 4 - Goodwin, WE, Turner RD, Winter CC : Rectourinary fistula : Principles of management and a technique of surgical closure. J. Urol. 80 : 246, 1958
- 5 - Götzen FJ : Über Blasen-und Harnröhren-Darmfisteln. Z. Urol. 52 : 363, 1959
- 6 - Hampton TM, Bacon HE : Diagnosis and surgical management of rectourethral fistulas. Dic. Colon Rec. 4 : 177, 1966
- 7 - Kilpatrick FR, Mason AY : Postoperative recto-prostatic fistula. Brit. J. Urol. 41 : 649, 1969
- 8 - Kilpatrick FR, Thompson HR : Postoperative recto-prostatic fistula and closure by Kraske's approach. Brit. J. Urol. 34 : 470, 1962
- 9 - Mayo CW, Blunt CP : Vesicosigmoidal fistulas complicating diverticulitis. Surg. Gynec. Obstet. 91 : 612, 1950

- 10 - Nicolai CH : Anorectal malformation and associated urinary fistulas; report of one hundred cases- J. Urol. 78 : 487, 1957
- 11 - Rösner, N, Rodeck G : Fistelverbindung zwischen Darm-und Harntrakt. Urologe A, 18 : 26, 1979
- 12 - Sachelford RT : Surgery of the alimentary Tract : Philadelphia, W.B. Sanders Company 1955, 1851
- 13 - Shafik Ahmed : A new concept of the anatomy of the anal sphincter mechanism and the physiology of defecation. XV..chronic anal fissure : theory of pathogenesis Amer. J. Surg. 144 : 262, 1982
- 14 - Vose SN : A Technique for repair of rectouretral fistula- J. Urol. 61 : 790, 1979
- 15 - Young HH : The cure of the prostate of radical perinealprostatictomy (prostatoseminal vesiculectomy) : History, literature and statistics of Young's operation J. Urol. 53 : 188, 1945.